25 G 116

No.

BOSTON

MEDICAL LIBRARY,

19 BOYLSTON PLACE.

# Die Orthopädie im Dienste der Nervenheilkunde.

Von

Prof. Dr. **Albert Hoffa**
in Würzburg.

**Mit 80 Abbildungen im Text.**

Abdruck aus den „Mitteilungen aus den Grenzgebieten der Medizin und Chirurgie".

Herausgegeben von J. Mikulicz, Breslau, und B. Naunyn, Straßburg. 5. Band.

**Jena.**
Verlag von Gustav Fischer.
1900.

CATALOGUED
E. J. C.

BOSTON MEDICAL
DEC 10 1901
LIBRARY

23 E 186

Uebersetzungsrecht vorbehalten.

2523

Herrn

Prof. Dr. ADOLF FICK

als Zeichen grösster Verehrung zu seinem

70. Geburtstag

gewidmet.

Digitized by the Internet Archive
in 2011 with funding from
Open Knowledge Commons and Harvard Medical School

http://www.archive.org/details/dieorthopdieim00hoff

BOSTON MEDICAL
DEC 10 1901
LIBRARY
6039

In den folgenden Blättern möchte ich die Erfahrungen mitteilen, die ich bei der orthopädisch-chirurgischen Behandlung gewisser Nervenkrankheiten im Laufe der letzten 13 Jahre gemacht habe. Es wird sich aus der Darstellung ergeben, daß die Nervenkrankheiten ein Grenzgebiet der Medizin sind, bei welchen sich durch eine geeignete orthopädische Behandlung außerordentlich gute, ja früher ganz ungeahnte Erfolge erzielen lassen. Lag bis vor kurzer Zeit das gemeinsame Arbeitsfeld wesentlich auf dem Gebiete der Kinderlähmungen und deren Folgen, so haben wir in den letzten Jahrzehnten gelernt, auch bei anderen Erkrankungen, bei denen die Mittel der internen Therapie nicht mehr ausreichen, durch entsprechende chirurgisch-orthopädische Behandlung bemerkenswerte Resultate zu erzielen. Wir befinden uns hier auf einem Felde unserer Thätigkeit, das bisher nur wenig bebaut war, dessen Ausbau jedoch die schönsten Früchte verspricht.

Den Begriff „chirurgisch-orthopädische Behandlung“ fasse ich weit auf, in der Weise, daß ich nicht nur entsprechende operative Eingriffe und mechanische Apparate und Hilfsmittel einschließe, sondern ebenso auch Massage und Gymnastik. Es wird sich daher aus den folgenden Blättern auch ergeben, daß an denjenigen, der sich mit der Behandlung einschlägiger Fälle befassen will, große Anforderungen gestellt werden müssen. Er muß nicht nur ein geübter Chirurg und geschulter Mechaniker, er muß vielmehr auch in Massage und Gymnastik wohl bewandert sein und muß ebenso das ganze große Gebiet der Nervenkrankheiten beherrschen. So erfordert die Einarbeitung in das betreffende Gebiet große Mühe; diese Mühe aber wird sich durch die erzielbaren Erfolge

auf das reichlichste belohnen. So möchte diese Arbeit die Anregung dazu geben, das Grenzgebiet, das wir nunmehr betreten wollen, zu pflegen. Der gemeinsamen Arbeit der Fachgenossen wird es dann sicher bald gelingen, die Saat wachsen zu lassen und schließlich eine schöne Ernte zum Heile unserer sonst so unglücklichen Patienten zu erzielen.

Die Zahl der von mir bisher behandelten Nervenfälle beträgt 264. Sie verteilen sich folgendermaßen:

| | | |
|---|---|---|
| Chorea | 3 | Fälle |
| Hysterische Kontrakturen und Lähmungen: | | |
| a) hysterische Stimmbandlähmung | 1 | Fall |
| b) „ Caput obstipum | 1 | „ |
| c) „ Skoliosen | 2 | Fälle |
| d) „ Kontraktur des M. biceps brachii | 1 | Fall |
| Gelenkneuralgien | 5 | Fälle |
| Neurasthenie | 20 | „ |
| Schreibkrampf | 15 | „ |
| Paralysis agitans | 2 | „ |
| Ischias | 26 | „ |
| Apoplexia cerebri | 7 | „ |
| Facialislähmung | 1 | Fall |
| Accessoriuskrampf | 1 | „ |
| Kinderlähmungen (Poliomyelitis anterior) | 93 | Fälle |
| Cerebrale Diplegien: | | |
| a) Little'sche Krankheit | 21 | „ |
| b) Allgemeine Starre | 2 | „ |
| c) Athetosen | 3 | „ |
| d) Cerebrale Kinderlähmungen | 14 | „ |
| Tabes dorsalis | 23 | „ |
| Spastische Spinalparalyse | 4 | „ |
| Transversale Myelitis | 4 | „ |
| Spondylitische Lähmungen | 9 | „ |
| Dystrophia musculorum progressiva | 6 | „ |
| | 264 | Fälle |

Was ich bei der Behandlung dieser Fälle gelernt und welche Erfolge ich bei ihnen erzielt habe, will ich nun zu schildern versuchen.

Gehe ich direkt auf die einzelnen Krankheiten ein, so werde ich nur diejenigen ausführlicher behandeln, bei denen ich Neues beibringen kann.

Die 3 Fälle von Chorea wurden ohne besondere Schwierigkeit geheilt. Wir übten bei denselben in bekannter Weise Massage und Gymnastik und gaben dabei innerlich Arsen mit Eisen.

### Hysterische Kontrakturen und Lähmungen.

Interessant waren unsere Fälle von hysterischen Kontrakturen und Lähmungen. Wir hatten da zunächst einen Fall von

hysterischer Stimmbandlähmung. Ich habe den Fall gemeinschaftlich mit unserem Kollegen Otto Seifert behandelt. Der Fall ist ausführlich in der Dissertation von Dr. A. Meyer, Würzburg 1890, beschrieben worden und brauche ich daher hier nicht weiter auf ihn einzugehen. Ich will nur erwähnen, daß ich die Patientin alle Jahre ein oder das andere Mal wiedersehe, und daß sie sich jetzt blühender Gesundheit erfreut.

In einem Falle handelte es sich um ein hysterisches Caput obstipum.

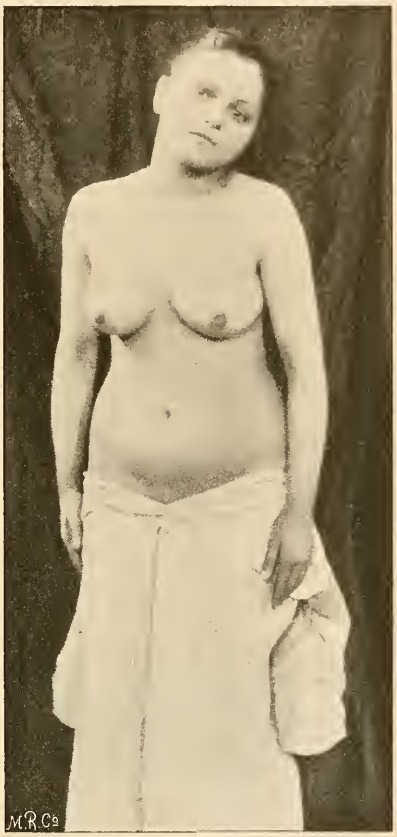


Fig. 1.

Die 20-jähr. Pat. E. aus U. ist seit dem Auftreten der Menses in ihrem 16. Lebensjahre sehr nervös, stammt auch aus einer Familie, in der Nervosität zu Hause ist. Eines Morgens, als sie aufwachte, behauptete sie, ihren Kopf nicht mehr gerade halten zu können. Sie hielt demnach ihren Kopf schief und war durch 6 Wochen hindurch nicht zu bewegen, ihn wieder gerade zu halten. Pat. wurde mir daher überwiesen.

Beim Eintritt in die Anstalt im Mai 1897 ergab sich folgender Befund. Pat. ist im ganzen recht wohlgenährt. Sie hat keinerlei Schmerzen am Hals, hat nie an rheumatischen Affektionen gelitten; auch ein selbst geringfügiges Trauma wird in Abrede gestellt. Pat. behauptet einfach, daß sie den Kopf nicht aufrecht stellen könne. Der Kopf ist, wie die Abbildung (Fig. 1) zeigt, nach der linken Seite geneigt, das Kinn leicht nach rechts gedreht. Die Weichteile auf der rechten Seite fühlen sich weich an, auf der linken Seite jedoch ist der Sternocleidomastoideus und der Cucullaris stark gespannt. Allen Redressionsversuchen setzt Pat. großen Widerstand entgegen, so daß es selbst bei großer Kraftanwendung kaum gelingt, dem Kopf seine normale Stellung zu geben. In der Narkose gelingt es dagegen leicht, sogar eine Ueberkorrektion zu bewirken.

Die Behandlung bestand darin, daß in der Narkose die falsche Stellung des Kopfes überkorrigiert und die Ueberkorrektion durch einen Gypsverband für 14 Tage erhalten wurde. Nach 14 Tagen Abnahme des Verbandes, Massage, Gymnastik und Elektricität für weitere 4 Wochen. Nach 6 Wochen wurde Pat. geheilt entlassen und ist auch dauernd geheilt geblieben.

In 2 Fällen handelte es sich um hysterische Skoliosen. Hysterische Skoliosen sind neuerdings mehrfach beschrieben worden. Die bezügliche Litteratur findet sich bei Wegner (Dtsch. Zeitschr. f. Chir., Bd. 50, p. 198 ff.). Meine beiden Fälle sind folgende:

Frl. R. aus H., 19 J. alt, ist erblich stark belastet. Der Vater ist an chronischem Alkoholismus in einer Anstalt gestorben. Das Mädchen ist von Jugend auf sehr nervös gewesen, hat fortwährend Gesichtszuckungen, fährt bei jedem leichten Geräusch auf und klagt über alle möglichen Beschwerden. Der Rücken zeigt eine totale links-konvexe Skoliose. Pat. klagt dabei über Schmerzen namentlich in der Mitte der Brustwirbelsäule. Wenn sie sich nach vorn biegt, gleicht sich die Verkrümmung völlig aus. Die Wirbelsäule ist völlig beweglich, keine Spur einer etwaigen Wirbelentzündung. Pat. wird energisch massiert und bekommt ein Stützkorsett für die Wirbelsäule. Dann wird sie in eine Kaltwasserheilanstalt geschickt und ist schließlich völlig geheilt worden. Sie hat inzwischen geheiratet und fühlt sich ganz wohl.

Ungleich schwieriger als dieser eben geschilderte war unser 2. Fall von hysterischer Skoliose.

Frl. B. aus B., 35 J. alt, wird uns aus einer hydrotherapeutischen Anstalt geschickt zwecks Anfertigung eines Korsettes für die Wirbelsäule wegen angeblicher Spondylitis. Frl. B. ist seit Jahren leidend und zwar im höchsten Grade nervös. Sie hat die verschiedenartigsten hysterischen Stigmata, den Globus hystericus, hysterische Darmerscheinungen und vor allen Dingen hysterisches Herzklopfen, unter welchem sie aufs äußerste leidet. Sie muß beständig Digitalis oder Strophantus nehmen, um einigermaßen Ruhe zu haben. Sie wird an ihren inneren Organen, speciell am Herzen, von einer hervorragenden ärztlichen Autorität untersucht; es ergiebt sich aber ein völlig negativer Befund und wird die Diagnose auf „nervöses Herzklopfen“ gestellt. Die Lungen sind gesund. Der Rücken nun zeigt eine doppelte Verkrümmung, die Brustwirbelsäule ist nach rechts, die Lendenwirbelsäule nach links ausgebogen. Es besteht eine typische Skoliose der Wirbelsäule zweiten Grades; merkwürdigerweise aber fehlt jede Torsion. Es ist keine Spur eines Rippenbuckels vorhanden. Dementsprechend zeigt auch das wohlgelungene Röntgen-Bild (Fig. 2) nur die Verkrümmung der Wirbelsäule ohne die bei einer typischen Skoliose gleichen Grades vorhandene Verdrehung der Wirbelkörper nach der konvexen Seite. Die Palpation der Wirbelsäule ist äußerst schmerzhaft, namentlich ist ein Druck auf die Lendenwirbel am Uebergange in die Brustwirbel äußerst empfindlich. Wegen dieser Druckempfindlichkeit ist von anderer Seite die

Fig. 2.

Diagnose auf Spondylitis gestellt worden. Pat. hat von dieser Diagnose gehört, hat sich über die Symptome der Spondylitis unterrichtet und ist nun nicht davon abzubringen, daß sie wirklich eine Spondylitis hat. Nichtsdestoweniger ist von einer Spondylitis keine Rede. Die Druckempfindlichkeit ist allein zurückzuführen auf eine außerordentliche Hyperästhesie der Haut. Gelingt es, die Aufmerksamkeit der Pat. einmal wirklich abzulenken, so kann man selbst stark auf die Dornfortsätze drücken, ohne daß Schmerz geäußert wird. Außerdem zeigt sich, daß beim Vornüberbeugen die Wirbelsäule überall beweglich ist, daß sie nirgends starr fixiert wird. Am Röntgen-Bild läßt sich auch keine Spur einer Wirbelentzündung nachweisen. Bei Suspension der Pat. wird die Wirbelsäule ganz gerade. Ich habe die Pat. längere Zeit am Rücken massiert und konnte nach allen meinen Beobachtungen und dem objektiven Befunde mit aller Sicherheit eine Spondylitis ausschließen. Es handelte sich um eine typische hysterische Skoliose und glaube ich, daß die ersten Anfänge derselben daher rührten, daß Pat., um ihrem Herzklopfen auszuweichen, stets auf der rechten Seite lag. Pat. bekam von uns ihr Stützkorsett und ging dann wieder in nervenärztliche Behandlung über. Das Stützkorsett hat ihr, wie ich später erfuhr, ganz gute Dienste gethan.

Der 5. Fall hysterischer Kontraktur betraf ein 16-jähriges, erblich belastetes Mädchen, das eine Kontraktur am Musculus biceps aufwies. Pat. hielt ihren linken Arm adduziert, im Ellenbogengelenk rechtwinkelig gebeugt, die Finger in der Regel zur Faust geballt. Die Kontraktur soll am Ellenbogen angefangen haben und nach längerem Klavierspielen zuerst aufgetreten sein. Als hysterische Kontraktur ließ sich die Spannung des Biceps leicht dadurch nachweisen, daß beim Versuch, den Arm passiv stärker zu beugen, der Biceps sich sofort krampfhaft zusammenzog. Pat. wurde massiert und elektrisiert und war nach 3 Wochen völlig geheilt.

An die hysterischen Kontrakturen möchte ich die von mir behandelten Gelenkneuralgien anreihen. Es sind das 5 Fälle, die sämtlich das Hüftgelenk betrafen. Die Fälle bieten nichts Auffallendes und brauche ich hier nicht näher auf sie einzugehen, zumal einer meiner Schüler, Dr. Holst, die ersten Fälle in seiner Dissertation: Ein Beitrag zu den Gelenkneuralgien, Würzburg 1890, veröffentlicht hat.

## Neurasthenie.

Neurastheniker habe ich im ganzen 20 längere Zeit behandelt. Ich kann zu diesem Kapitel nichts Neues beibringen. Unsere Patienten wurden morgens kalt gebadet resp. kalt abgerieben, wurden dann am ganzen Körper massiert, namentlich effleuriert und mußten dann ruhen. Mittags mußten sie aktive Gymnastik treiben, so zwar, daß nacheinander sämtliche Körpermuskeln geübt wurden. Es wurde großes Gewicht auf gute Ernährung gelegt und jeder Genuß von Alkohol untersagt. Bei 2 Patienten, die sehr hochgradig krank waren und jede Energie verloren hatten, habe ich Stützkorsette für die Wirbelsäule machen lassen. Die Korsette hatten eine auffallend gute Wirkung. Diese war sicher nur suggestiver Natur. Jedenfalls aber haben sie gute Dienste

gethan. 2 meiner Patienten, die sexuelle Neurastheniker waren, haben auf mein Anraten hin geheiratet; sie sind jetzt beide glückliche Familienväter und sind mir sehr dankbar für meinen Rat. Die Furcht, sich beim ersten Beischlaf zu blamieren, hatte sie abgehalten, eine Ehe einzugehen. Beide Male war die Furcht glücklicherweise grundlos.

### Schreibkrampf.

15 Fälle von Schreib- resp. Klavierspielerkrampf, die ich behandelt habe, sind sämtlich geheilt resp. so hergestellt worden, daß das Schreiben resp. Spielen wieder möglich war. Die Behandlung geschah im wesentlichen durch Massage, Gymnastik, Elektricität und Douchen.

Die Massage besteht in der Effleurage, Petrissage und dem Tapotement sämtlicher Muskeln der oberen Extremität, angefangen von den Lumbricales und Interossei bis zu den Muskeln der Schultern und des Schulterblattes. Sind einzelne Schmerzpunkte vorhanden, so werden diese besonders sorgfältig behandelt. Da jede mechanische Reizung die Erregbarkeit der Nerven herabsetzt, so streiche ich nach der Muskelmassage auch über die Nerven hinweg, und zwar von der Austrittsstelle des Plexus brachialis aus den Halswirbeln angefangen längs der Axilla und dann dem Verlauf des Radialis, Ulnaris und Medianus folgend. Den Schluß der Massage bildet eine leichte Vibration des Plexus brachialis über der Clavicula.

Bei der Behandlung meiner ersten Fälle schloß ich an die Massage stets noch die Ausführung von Widerstandsbewegungen aller Arm- und Schultermuskeln an. Ich habe aber gefunden, daß ein solches Vorgehen unzweckmäßig ist, indem dadurch die Muskulatur des Armes zu sehr ermüdet. Ich wechsle daher jetzt Tag um Tag mit der Massage und Gymnastik ab oder massiere des Morgens und nehme die Bewegungen erst Mittags vor.

Hat sich der Arm nach der Massage erholt, so appliziere ich den galvanischen Strom auf die Muskulatur. Ein stabiler Strom von mäßiger Stärke wird durch dieselbe in der Weise hindurchgeschickt, daß der positive Pol in den Nacken kommt, und der negative Pol teils in der Fossa supraclavicularis aufgesetzt wird, teils mittels einer elektrischen Massierrolle über die Muskeln von den Fingern an nach den Schultern hin herüberfährt. Dauer der Sitzung 3 Minuten.

Zweckmäßig wird diese Kur noch durch Douchen des Armes und des Nackens unterstützt. Nach jeder Sitzung lasse ich schon von Anfang an Schreibübungen vornehmen, während die ganze Kur erfordert, daß der Patient für 2—3 Monate seinen Beruf ganz aufgiebt. Die Schreibübungen zeigen bald, daß entschiedene Besserung eintritt, doch darf man die Behandlung nicht zu früh aufgeben, da sonst Recidive eintreten.

## Paralysis agitans.

In 2 Fällen von Paralysis agitans habe ich durch täglich ausgeführte allgemeine Körpermassage leichtester Art sowie specielle Massage der befallenen Hände den Zustand der beiden Patienten ganz entschieden günstig beeinflußt. Ich erwähne das besonders, da Oppenheim in seinem Lehrbuch der Nervenkrankheiten schreibt, daß die Massage bei Paralysis agitans nichts leistet. Jedenfalls brachte die Massage den Patienten subjektive Besserung. So heißt es in den Lebenserinnerungen an unseren hochverdienten Kollegen Prof. v. Tröltsch (Stuttgart 1891, Druck der Union Deutsche Verlagsgesellschaft), der an sehr vorgeschrittener Paralysis agitans litt und den ich im Winter 1888/89 täglich in oben angegebener Weise massierte:

„Die allgemeine Körpermassage verschaffte dem Kranken jedesmal Erleichterung und hatte eine entschieden günstige Wirkung auf das Gesamtbefinden. Ein erkennbarer Nutzen zeigte sich besonders darin, daß v. T. abends wieder teilweise seine Hände gebrauchen konnte z. B. zum Essen. Aber auch gleich nach jeder einzelnen Vornahme dieser allgemeinen Massage fühlte sich v. T. erfrischt und gekräftigt und glaubte er sogar auch eine nachhaltige Wirkung davon zu verspüren, die er durch konsequent durchgeführtes Turnen an einem Hängeapparat — ich hatte auch diese Uebungen angeraten — zu unterstützen versuchte."

Auch bei meinem zweiten Patienten, ebenfalls einer vorgeschrittenen typischen Paralysis agitans, hatte ich den gleichen Erfolg.

## Ischias.

An Ischias habe ich 26 Fälle behandelt. Sämtliche Fälle, darunter selbst sehr hochgradige, sind geheilt worden.

Ich möchte zunächst eine diagnostische Bemerkung machen. Eine ganze Reihe von Patienten sind mir mit der Diagnose Ischias zugeschickt worden. Es zeigte sich dann, daß diese Patienten nicht an Ischias litten, sondern an Arthritis deformans des betreffenden Hüftgelenkes. Ich habe in Erfahrung gebracht, daß die beginnende Arthritis deformans öfters für Ischias angesehen wird. Da braucht man nun die Patienten nur die Beine spreizen zu lassen. Handelt es sich um Ischias, so werden beide Beine ganz gleichmäßig abduziert, liegt dagegen eine Arthritis deformans vor, so bleibt das betreffende Bein bei der Abduktion zurück. Diese geschieht nur auf Kosten des gesunden Beines. Auf der kranken Seite spannen sich die Adduktoren gleichmäßig an und die Spina ilei anterior superior dieser Seite geht in die Höhe.

Unsere Behandlungsmethode ist wohl die allgemein übliche. Wir legen das Hauptgewicht auf eine rationelle Massage und Gymnastik, daneben sorgen wir, eingedenk des v. Esmarch'schen Ausspruches, daß $^3/_4$ aller Ischiasfälle alsbald nach einer guten Dosis Ricinusöl heilen, für guten Stuhlgang, regeln die Diät, sorgen bei starker Schmerz-

haftigkeit für Ruhe und machen hier und da auch wohl mal eine Cocaininjektion an den schmerzhaftesten Stellen (Cocain 0,5 einer 3 proz. Lösung). In geeigneten Fällen wird auch noch faradisiert und galvanisiert. Das Hauptgewicht legen wir aber, wie gesagt, auf eine rationelle Massage und Gymnastik. Ich empfehle in folgender Weise vorzugehen.

Wir streichen und kneten zunächst die ganze untere Extremität einschließlich der Gesäßmuskeln ohne jede ‚rohe Gewalt ‚in der Art und Weise, wie ich das in meiner „Technik der Massage“ auseinandergesetzt habe. Dann üben wir mittels unserer Knöchel einige kräftige Striche in der Furche zwischen dem Musculus biceps, Semimembranosus und Semitendinosus, von der Kniekehle anfangend bis hinauf an die Gesäßfalte. Mit diesen Knöchelstrichen treffen wir direkt den erkrankten Nerven. Dann gehen wir zur Friktion und Vibration aller schmerzhaften Punkte über. So suchen wir den Nerven an der Gesäßfalte auf; ferner verfolgen wir den Nervus peroneus und den Nervus tibialis posticus.

Dann gehen wir zur unblutigen Dehnung der Nerven über. Der Kranke liegt auf dem Rücken. Wir beugen nun das kranke Bein im Hüftgelenk. Dabei hängt das im Kniegelenk gebeugte Bein am Oberschenkel herab. Jetzt machen wir gelinde Streckversuche mit dem Kniegelenk. Anfangs sind dieselben sehr schmerzhaft. Allmählich läßt die Schmerzhaftigkeit nach, und so gehen wir Schritt für Schritt weiter, bis wir das im Hüftgelenk stark gebeugte Bein im Kniegelenk völlig ausstrecken können. Um dabei das Becken der Patienten zu fixieren, läßt man am besten das gesunde Bein im Hüftgelenk ad maximum von einem Gehilfen gebeugt halten.

Den Beschluß der Sitzung machen wir mit einem leichten Tapotement der ganzen vom Nerven besorgten Muskulatur.

Darauf muß der Patient aktive Uebungen machen. Beugen des Beines im Hüft- und Kniegelenk, Rotation des Hüftgelenkes, Ausführung der Kniebeuge, schließlich Herabspringen von einem Schemel oder einem höheren Stuhl sind die Hauptübungen. Als allgemeiner Grundsatz gilt der, daß der Patient gerade jene Uebungen vornehmen muß, deren Ausführung ihm schwer fällt und ihn schmerzt.

Besonders hervorheben muß ich einen Fall schwerster Ischias, bei dem es mir gelungen ist, durch die Verwendung eines Schienenhülsenapparates eine völlige Heilung zu erzielen.

Frau N. aus L., 60 Jahre alt, leidet schon seit 2 Jahren an schwerster Ischias, die mit allen möglichen und nur denkbaren Hilfsmitteln behandelt wurde. Pat. ist jetzt seit $1^1/_2$ Jahren bettlägerig und Morphinistin geworden. Von Wiesbaden, wo sie schließlich Heilung durch die Bäder suchte, wurde sie mir überwiesen.

Status praesens: Pat., eine gracile Dame, liegt im Bett. Das linke Bein liegt adduziert und nach innen rotiert. Sie hat die typischen ischiadischen Schmerzen, Druckpunkte entsprechen dem unteren Rande des Foramen ischiadicum, an der Gesäßfalte und über dem Fibulaköpfchen. Bei Bewegungsversuchen mit dem Bein schreit sie laut auf. Nur durch Morphium kann sie sich ein erträgliches Dasein verschaffen.

Da es mir vor allen Dingen darauf ankam, Pat. zunächst wieder auf die Beine zu bringen, ließ ich ihr einen Schienenhülsenapparat mit Beckengürtel machen und legte das Bein in seiner richtigen Stellung in den Apparat. Das Hüftgelenkscharnier stellte ich fest, so daß das Bein in guter Mittelstellung völlig fixiert war. Der Apparat that der Pat. außerordentlich gut. Die früher so heftigen Schmerzen ließen alsbald nach und nach 8 Tagen brachte ich Pat. dazu, mit Hilfe von Krücken aufzustehen. Die ersten Gehversuche fielen recht mäßig aus. Bald besserte sich aber das Gehvermögen, so daß nach etwa 3 Wochen die Krücken durch Stöcke ersetzt werden konnten. Ich ließ den Apparat, ohne ihn abzunehmen, 4 Wochen liegen. Dann wurde er bei Nacht abgenommen; morgens wurde leicht massiert, dann der Apparat wieder angelegt. So wurde die Behandlung 4 Wochen geleitet. Pat. lernte bald auch an einem Stock gehen; die Schmerzen waren nach einem Verlauf von 8 Wochen gänzlich geschwunden. Pat. ging dann nach der Riviera und als sie zurückkam, hatte sie den Apparat 4 Monate getragen. Ich gewöhnte ihr nun den Apparat allmählich ab und nach Verlauf eines halben Jahres war sie völlig geheilt, nachdem sie sich auch des Morphiums entwöhnt hatte.

Ich halte diesen Fall für bemerkenswert, weil ich glaube, daß wir ohne den Apparat nicht zum Ziele gekommen wären. Patientin, die in glänzenden Verhältnissen lebte, hatte alle möglichen Mittel ohne Erfolg versucht und war gewiß alles aufgewendet worden, um sie zu heilen. Alle Heilungsversuche aber waren gescheitert und erst durch den Apparat sind wir imstande gewesen, die Patientin wieder herzustellen. Die Dame ist jedenfalls eine meiner dankbarsten Patientinnen.

Unter unseren 26 Ischiasfällen boten 4 die charakteristischen Symptome der Ischias scoliotica dar. Ich habe mich über diese Deformität ausführlich in meinem Lehrbuche der orthopädischen Chirurgie ausgesprochen. Außerdem sind meine ersten Fälle, die den letzten genau gleichen, in der Dissertation von J. Maier, Würzburg 1894, beschrieben worden. Ich brauche daher hier nur auf diese Werke hinzuweisen.

## Apoplexia cerebri.

Wiederholt habe ich Gelegenheit gehabt, Patienten an den Folgen früher stattgehabter Gehirnblutungen zu behandeln.

In einem Falle, in dem es sich um vorangegangene Lues handelte, ist der Patient völlig gesund geworden.

Der Fall ist folgender:

A. H., 36-jähr. Kutscher, verheiratet. Hat als Soldat im 20. Lebensjahre Lues acquiriert und ist deswegen wiederholt behandelt worden. Im Mai 1888 erlitt Pat. eine Apoplexie, welche eine Lähmung an der linken oberen und unteren Extremität, und an der rechten Gesichtshälfte herbeiführte. Als Pat. im Januar 1889 in unsere Behandlung trat, war die ganze linke Seite spastisch gelähmt. Er konnte nur schwer gehen, indem er den linken Fuß mit Mühe nachschleifte. Doppelbilder im Sinne einer Lähmung des rechten Musculus rectus superior. Beim Blickwenden nach links tritt Nystagmus rotatorius ein. In der Augenklinik wurde als Wahrscheinlichkeitsdiagnose disseminierte Sklerose des Gehirns angenommen. Pat. wurde von uns während 3 Monate mittels Massage und Gymnastik behandelt und bekam daneben regelmäßig Jodkali. Der Zustand besserte sich zusehends. Die Lähmung verschwand, die Doppelbilder verschwanden; die Kräfte nahmen zusehends zu, kurz, der Pat. wurde völlig geheilt. Nach einem halben Jahre nahm er seinen Beruf als Kutscher wieder auf. Ich sehe ihn jetzt nach 10 Jahren fast täglich und ist er bisher vollständig gesund geblieben.

In den anderen Fällen, im ganzen 5 mal, wurden mir die Patienten zugeschickt, um gegen ausgebildete Kontrakturen an den Armen und den Beinen Hilfe zu schaffen. Den 2 Patienten, die uns mit Kontrakturen an den Armen aufsuchten, haben wir verhältnismäßig wenig nützen können. Es gelang nicht, die Kontrakturen der Finger durch Massage zu beseitigen, und zur Anlegung von Apparaten blieben die Patienten nicht lange genug in unserer Behandlung.

Recht gute Hilfe konnten wir dagegen den Patienten mit ihren Lähmungen und Kontrakturen an der unteren Extremität bringen. In allen 3 Fällen habe ich zunächst durch Tenotomie der Achillessehne den bestehenden Pes equinovarus beseitigt. Dann haben wir Schienenhülsenapparate angefertigt mit elastischen Zügen, die den Fuß rechtwinkelig hielten und haben dadurch die Patienten wieder zum Gehen gebracht. Alle 3 Patienten konnten später die Apparate wieder fortlassen. Sie wurden dann massiert und lernten gut gehen.

Interessant war ein Fall dadurch, daß sich bei bestehender Quadricepsatrophie ein starkes Genu recurvatum ausbildete, welches in Gemeinschaft mit einem paralytischen Klumpfuß das Gehen ganz unmöglich machte.

Pat. litt weniger an seiner stotternden Sprache und der Lähmung des linken Armes, als an der Ueberstreckung des Kniegelenkes. Wir machten dem Pat. einen Schienenhülsenapparat, der den Fuß richtig stellte und durch entsprechende Anordnung der Charniere jede Ueberstreckung des Knies ausschloß. Nach Anlegung des Apparates konnte Pat. sofort gehen und zwar ohne jede Unterstützung. Er trägt den Apparat zur Zeit noch.

Neuerdings sind auch bei diesen Patienten erfolgreiche Sehnentransplantationen gemacht worden. Ich habe dazu noch keine Gelegenheit gehabt.

## Facialislähmung.

Obgleich die Facialislähmung nicht in den Bereich der speciellen Orthopädie gehört, gestatte ich mir doch einen Fall von Facialislähmung hier anzuführen, bei dem durch eine plastische Operation ein recht zufriedenstellendes Resultat erzielt worden ist.

Der Fall ist folgender:

L. N. aus M., 26 J. alt, aufgenommen in die Anstalt 4. Nov. 1897. Giebt an, im 7. Lebensjahre Keuchhusten gehabt zu haben. Im Anschluß daran soll sich die Lähmung der rechten Gesichtsseite entwickelt haben. Sie sei darauf einige Jahre von verschiedenen Aerzten elektrisch behandelt worden, jedoch ohne jeden Erfolg. In ihrem 12. Lebensjahre wurde wiederum von einem Nervenarzte zur Elektrotherapie geraten. Infolgedessen wurde Pat. wieder während mehrerer Jahre mit Unterbrechungen elektrisch behandelt, schließlich gab sie jedoch wegen Erfolglosigkeit die Behandlung auf. Trotzdem machte sie vor 3 Jahren bei einem Nervenarzt einen nochmaligen Versuch mit der Elektrotherapie und Strychnininjektionen, aber gleichfalls ohne Erfolg.

4. Nov. 1897 Status praesens: Es handelt sich um eine mittelkräftige, sonst ganz gesunde junge Dame von 26 Jahren. Die mimischen Gesichtsmuskeln sind auf der rechten Seite gelähmt. Die rechte Gesichtshälfte ist dementsprechend schlaff und ohne Ausdruck. Die Stirnrunzeln sind rechts verstrichen, das rechte Auge ist weiter geöffnet als das linke. Läßt man das rechte Auge schließen, so sinkt das obere Lid herab, der Bulbus wird nach oben gedreht und dadurch die Pupille verdeckt, während das untere Augenlid unbeweglich bleibt, so daß ein offener Spalt zwischen den Lidern bestehen bleibt. Das rechte Auge neigt zu Schmerzen, die Bindehaut des unteren Lides ist etwas mehr gerötet als links. Die Nasolabialfalte ist rechts vollkommen verstrichen, der rechte Mundwinkel hängt tief herab, erscheint mehr zugespitzt; dabei ist die Oberlippe stark gewulstet und die ganze rechte Mundseite ist gegen links verlängert und der Mund nach links verzogen. Bei allen Bewegungen des Gesichtes tritt die Lähmung besonders hervor. Beim Stirnrunzeln bleibt die rechte Seite zurück, doch ist noch ganz leichte Runzelung möglich. Bewegungen der ganzen rechten Wangenseite sind nicht im geringsten Maße möglich. Die Sprache der Patientin ist normal, Kauen soll keine Beschwerden machen. Das Gaumensegel und die Zunge sind bezüglich Stellung und Bewegung normal.

Geschmack, Gehör und Tastempfindung im Munde sind nicht gestört.

Es besteht in dem befallenen Gebiete vollkommene Entartung, weder faradisch noch galvanisch sind die betroffenen Muskeln direkt oder indirekt irgendwie erregbar.

Es wird der Pat. vorgeschlagen, aus kosmetischen Gründen eine Operation an der Wange vorzunehmen, womit sie sich einverstanden erklärt.

9. Nov. 1897 Operation. Narkose: Dauer 35 Min. Chloroform 30 g. Nach gründlicher Säuberung der rechten Gesichtshälfte wird bei digitaler Kompression der zuführenden Gefäße ein Schnitt von 3 cm Länge geführt und zwar ein wenig unterhalb und in der Richtung des Margo infraorbitalis. Ein zweiter Schnitt geht von den Endpunkten der ersten Incision in stark konvexem Bogen nach unten, so daß im ganzen ein in der Mitte etwa 2 cm hoher Lappen umschnitten und excidiert wird (⌓). Mit 3 Silberdrähten werden dann die Weichteile im unteren Wundgebiete gefaßt, nach

oben gezogen und mit dem Periost des Jochbeins vernäht. Schluß der äußeren Wunde mit 5 Seidennähten. Jodoformgazeverband.

Die ganze rechte Wangenseite und der rechte Mundwinkel sind dadurch bedeutend gehoben.

Reaktionsloser Wundverlauf. Nach 6 Tagen werden die Hautnähte entfernt. Der Effekt der Operation bleibt zunächst erhalten.

18. Nov. Die Wunde ist glatt verheilt. Pat. wird nach Hause entlassen. Es sollen später ev. noch einige kleine Eingriffe gemacht werden.

9. Jan. 1898. Pat. kommt zurück. Die rechte Gesichtshälfte hat sich wieder etwas gesenkt.

10. Jan. 1898 zweite Operation. Narkose: Dauer 20 Min. Chloroform 15 g. Desinfektion.

Im Sinne der ersten Excision vom 9. Nov. 1897 wird die ganze Narbe mit einem Ovalärschnitt umschnitten und tief excidiert. Die alten Silberdrähte werden entfernt und mit 2 neuen die Weichteile des unteren Wundgebietes gegen das Jochbein hochgezogen und mit dem Periost hier vernäht. Schluß der Haut mit 4 Seidennähten. Jodoformpulver. Antiseptischer Verband.

14. Jan. 1898. Verwandwechsel. Das rechte Auge ziemlich gerötet und die Lider stark geschwollen. 2 Nähte werden entfernt.

19. Jan. 1898. Wunde ist gut verheilt. Die rechte Wangenseite ist gut gehoben, das früher schlaffe Herabhängen stark gemildert.

26. Jan. Da der Mundwinkel noch immer ausdruckslos und schlaff nach rechts herabhängt und die starke Wulstung der rechten Oberlippe sehr stört, wird eine Plastik vorgenommen.

Operation. Dauer der Narkose 35 Min. Chloroform 25 g. Nach Säuberung der ganzen Mundpartie außen und innen wird die rechte Oberlippe etwas erhoben und entsprechend der beigefügten Zeichnung ein etwa $1^1/_2$ cm langer Keil aus dem Lippenrot samt der Schleimhaut innen excidiert.

Die entstandene Wunde wird mit 6 dünnen Seidenfädchen vernäht, die Oberlippe und der verlängerte rechte Mundwinkel werden dadurch im ganzen verkleinert, die ganze Wulstung der Oberlippe wird hiermit beseitigt und noch die herabhängende Unterlippe rechts erhoben.

Unter die Oberlippe wird innen etwas Jodoformgaze geschoben und auch außen die Wunde mit Jodoformpulver bestreut und mit Gaze bedeckt. Nach 8 Tagen wurden die Nähte entfernt. Bis auf eine kleine granulierende Stelle ist Heilung eingetreten.

10. Febr. Die granulierende Stelle überhäutet sich.

19. Febr. Pat. geht nach Hause. Die rechte Mundseite ist noch ein wenig geschwollen, die Länge derselben entspricht der linken. Das Gesicht hat dadurch auch auf der rechten Seite ein mehr normales Aussehen erhalten. Pat. kann sogar seit etwa 8 Tagen den rechten Mundwinkel wieder aktiv etwas heben und auch die Wange am Uebergange zum Nasenrücken etwas runzeln.

22. Okt. 1898. Pat. kehrt nochmals in unsere Behandlung zurück. Das Gesicht hat seine verbesserte Form beibehalten. Der rechte Mundwinkel ist nach der Plastik recht gut geworden. Bei dem vollständigen Fehlen der Nasolabialfalte hat natürlich die rechte Gesichtsseite noch immer auch in Ruhestellung etwas Schlaffes, wenig Ausdrucksvolles. Die Bewegungsfähigkeit der rechten Wangenhälfte hat noch etwas zugenommen.

24. Okt. 1898. Es soll versucht werden, durch eine erneute Operation eine künstliche Nasolabialfalte zu bilden.

Operation. Narkose 25 Minuten. 25 g Chloroform. Entsprechend der Nasen-Wangen-Falte am rechten Nasenflügel außen wird nach Säuberung des Operationsgebietes eine etwa 3 cm lange Incision gemacht. Mit 2 scharfen Häkchen werden die Wundränder auseinandergehalten und nun eine mit Silberdraht armierte halbrunde mittelgroße Nadel in der Tiefe der Incisionswunde in der Richtung nach außen unten eingestoßen, so daß sie etwas oberhalb und innen vom rechten Mundwinkel die Haut nach außen durchbohrt. Durch diesen selben äußeren Stichkanal wird die Nadel mit dem Silberdraht wieder eingestoßen und auf einem zweiten Wege nach der Incision am Nasenflügel zurückgeführt. Nunmehr werden die beiden Silberdrahtenden stark angezogen, so daß der rechte Mundwinkel stark erhoben wird. Durch eine kleine Incision über der Umbiegestelle des Silberdrahtes wird derselbe versenkt. Die beiden Drahtenden werden im Inneren der ersten Incisionswunde am Nasenflügel miteinander durch Drehen vereinigt, kurz abgekniffen und in den Wundkanal gelagert. Schluß der Hautwunde mit 3 Seidennähten. Antiseptischer Verband mit Jodoformgaze. Mit einigen Heftpflasterzügen wird der Wundwinkel hochgezogen.

29. Okt. 1898. Die Heilung geht reaktionslos von statten. Die Hautnähte werden entfernt. Der Mundwinkel ist noch besser als früher gehoben, eine eigentliche Nasolabialfalte ist indes nicht zustandekommen. Um diese schließlich noch zu erhalten, wird am 7. Nov. 1898 zu einer weiteren Operation geschritten.

Narkose 25 Min. Chloroform 30 g. Desinfektion des Operationsgebietes. In der Richtung der fehlenden Nasolabialfalte wird ein fast 5 cm langer, spitz auslaufender Ovalärschnitt geführt, und zwar wird ein Lappen ausgeschnitten, derart, daß er oben außen flach beginnt und nach unten innen immer mehr in die Tiefe geht. Es soll dadurch beim Zusammennähen eine faltenartige Rinne entstehen. Die Wunde wird mit 4 Seidennähten derart geschlossen, daß der obere Wundrand etwas über dem unteren übersteht. Jodoformverband.

Fig. 3.

Fig. 4.

Mit 2 Heftpflasterstreifen wird die rechte Wundseite tüchtig in die Höhe gezogen.

14. Nov. Reaktionsloser Wundverlauf. Die Nähte werden entfernt.

Die Nachbehandlung besteht in aktiven und passiven Bewegungsübungen der rechten Gesichtshälfte. Gleichzeitig wird dieselbe 2mal täglich faradisiert und galvanisiert.

Die Bewegungen und Zuckungen bei Anwendung des elektrischen Stromes haben sich immer mehr gebessert, obwohl doch früher auch nicht die leiseste Andeutung einer Reaktion oder Bewegungsmöglichkeit vorhanden war.

Das Resultat ist ein sehr gutes. Das ganze Gesicht hat ein anderes lebhafteres Gepräge bekommen.

Die Photographien (Fig. 3 u. 4) zeigen Pat. vor und jetzt ein Jahr nach der letzten Operation. Pat. ist glücklich über den erreichten Erfolg und äußerst dankbar für die Operation.

Rekapitulieren wir nochmals, so habe ich in diesem Falle durch wiederholte Keilexcisionen aus der Wange in der Gegend des Jochbeines und in der Nasolabialfalte sowie durch eine Plastik an der Lippe ein sehr gutes kosmetisches Resultat erreicht. Merkwürdigerweise aber stellte sich auch die Beweglichkeit der vorher total gelähmten Wange wenn auch nur in gewissen Grenzen wieder her. Ich kann mir das nur so erklären, das vor der Operation die gelähmten Teile durch die Schwere der Wange passiv so gedehnt waren, daß selbst durch den elektrischen Strom keine Zuckung mehr ausgelöst werden konnte. Erst als durch die Operation die gedehnten Muskeln verkürzt waren und sie gewissermaßen ihre normale Länge wieder erhalten hatten, konnte die Zuckung wieder statthaben.

## Accessoriuskrampf.

Das Bild des Accessoriuskrampfes ist ein so bekanntes, daß ich mich bei der Schilderung desselben nicht aufzuhalten brauche. Ebenso ist es bekannt, daß die Heilung dieses Leidens eine recht schwierige

Aufgabe ist und daß man dazu vielfach operative Eingriffe angegeben und auch vorgenommen hat. Strohmeyer und Guérin haben die Tenotomie des Kopfnickers gemacht, v. Mosetig, Annandale und Noble Smith haben den Nervus accessorius gedehnt, Bujalcki und nach ihm viele andere haben ein Stück aus ihm reseziert. Isidor stellte vor kurzem schon 62 derartiger Resektionsfälle zusammen. Gould machte in einem Falle unwillkürlich die Nervenausreißung. Keen durchschnitt, nachdem die Resektion des Accessorius vergeblich gewesen war, mit Erfolg noch die hinteren Aeste der ersten 3 Cervicalnerven. Aehnlich operierte Powers. Kocher endlich führte wiederholt die Durchschneidung aller am Krampfe beteiligten Muskeln aus.

Jedenfalls handelt es sich stets um eingreifende Operationen. Die Erfolge der Resektionen sind ungewiß. Die besten Resultate giebt unzweifelhaft das Kocher'sche Verfahren, das de Quervain ausführlich beschrieben hat.

Diesem operativen Verfahren gegenüber möchte ich nun darauf hinweisen, daß es selbst in schweren Fällen gelingen kann, durch eine rationell geleitete orthopädisch-mechanische Kur eine völlige Heilung zu erzielen.

Das Verdienst, die mechanische Behandlung zuerst geübt und empfohlen zu haben, gebührt Duchesne, Bouley und Fischer.

Die Behandlung besteht in der Kombination eines orthopädischen und eines gymnastischen Verfahrens.

Die orthopädische Behandlung gestaltet sich folgendermaßen: Eine Kautschukbinde wird unter der Achsel der gesunden Seite und um den Kopf mehreremale herumgeführt und kräftig angezogen. Dadurch wird der Kopf von der Schulter der kranken Seite entfernt und der gesunden Schulter genähert. Während so der Kopf gegen die gesunde Schulter gezogen wird, erhält nun der Patient gleichzeitig ein schweres Gewicht in die Hand der kranken Seite, durch welches die hochstehende Schulter herabgezogen wird und macht mit diesem Gewicht in der Hand schwingende Bewegungen nach vorn und hinten. Dadurch werden die Insertionspunkte der krampfhaft einander genäherten Muskeln von einander entfernt und die Muskulatur gleichzeitig gedehnt und geübt. Die Dehnung wirkt, wie wir aus der praktischen chirurgischen Erfahrung täglich lernen, ausgezeichnet antispasmodisch.

Nach Ausführung der gymnastischen Uebungen wird der ganze Hals mit allen seinen Muskeln massiert, indem man die Muskeln zunächst ausstreicht, dann durchknetet und schließlich leicht durchklopft.

Nach der Massage werden dann noch aktive Kopfübungen, Drehungen des Kopfes nach rechts und links, seitliches Neigen desselben nach beiden Seiten und schließlich Kreisbewegungen ausgeführt.

Indem ich in der geschilderten Weise vorging, habe ich in einem sehr schweren Fall von Accessoriuskrampfe völlige Heilung erzielt. Ich lasse die Krankengeschichte, die für sich selbst spricht, hier folgen und bemerke nur noch, daß ich als Adjuvans für die Therapie auch die Suggestion zu Hülfe nahm, indem dem leicht suggerierbaren Patienten in täglichen Sitzungen suggeriert wurde, daß er den Kopf gerade zu tragen und die krampfartigen Bewegungen zu unterlassen habe.

A. L., 24-jähr. Techniker aus Prag. Eintritt 26. Jan. 1898.

L. stammt aus gesunder Familie, nur soll auf mütterlicher Seite Nervosität und Migräne geherrscht haben. Als Kind war L. stets gesund. Beim Militärdienst im Jahre 1894 stürzte er mit dem Pferde über eine Bretterbarriere. Er kam unter das Pferd zu liegen und trug außer einigen Prellungen einen Bruch des linken Oberarms davon. Nach 2 Monaten war er aber wieder dienstfähig. Im Januar 1897 bemerkte er, daß er einen Bandwurm hatte, und nahm starke Gegenmittel — lange Zeit vergeblich — ein. Es lag von ärztlicher Seite das Bedenken vor, ob nicht infolge des starken Gegenmittels eine Vergiftung vorliege, auf welche die späteren Erscheinungen zurückzuführen wären. Im März 1897 fühlte sich Pat. sehr angegriffen und matt, ohne daß er eine besondere, bestimmte Klage hatte. Er bemerkte ein verstärktes Zittern in den Händen — etwas war dies bei ihm immer der Fall — und er beobachtete, daß, wenn er einen fixen Punkt anschaute, ein plötzliches, unfreiwilliges Zucken des Kopfes eintrat. Vor seinem Examen mußte Patient viel zeichnen und das Zittern und Zucken wurde auf Anstrengung und Aufregung zurückgeführt. Die freie Zeit betrieb Pat. viel Sport.

Aber jeden Tag vermehrte sich das Zucken mit dem Kopfe und dazu tritt die den Pat. beängstigende Erscheinung, daß der Kopf anfing, sich erst langsam nach rechts zu drehen und zwar um die eigene vertikale Achse und sich später auch nach der linken Schulter hin zu neigen. Er hatte jedoch immer noch die Kraft, ihn gerade aufzurichten und brauchte z. B. nur den Rockkragen umzustülpen, um ihn dabei zu stützen. Schmerzen haben dabei nie bestanden. Er begab sich nun in Behandlung, wurde elektrisiert und massiert, jedoch jeden Tag an anderer Stelle. Zu Hause trug er eine steife Kravatte, doch neigte immer der Hals dazu, sich darüber zu legen, so daß er es nicht mehr aushielt. Bei Ruhelage hatte er nicht das mindeste Gefühl, daß ihm etwas fehle. Nach einer starken Anstrengung (Tennisspiel) trat plötzlich so starke Verschlimmerung ein, daß der Kopf sich vollständig auf die linke Seite legte und die letztere sich hoch zog. Nun wurde wieder absolute Ruhe 2 Monate hindurch in Anwendung gebracht mit Fixation des Kopfes durch Extension, Pappkrawatte und Zug an der rechten Kopfseite. Da sich keine Aenderung zeigte, stand er auf und machte sich selbst eine Bandage, bestehend in Stirn- und Achselbinde und gebrauchte dann Soolbäder in Hallein. Dort wurde er auch mit Jodsalbe massiert. Ungeheilt verließ er Hallein, nachdem sein Zustand einen Tag besser, den anderen schlechter war. Pat. war schon ziemlich verzweifelt, er dachte an Operation, hat aber davon bei ähnlichen Fällen nur von schlechten Erfolgen gehört. Im Januar 1898 wandte er sich an mich.

Status: Bei der Betrachtung des Pat. fällt eine Drehung des Kopfes nach rechts und eine Bewegung desselben nach der linken Schulter hin

Fig. 5.

Fig. 6.

auf (Fig. 5). Die letztere ist ziemlich stark in die Höhe gezogen. Der linke Sternocleidomastoideus und die linksseitige Nackenmuskulatur ist stark gespannt. Der linke Sternocleidomastoideus springt als kräftiger Wulst deutlich hervor. Fordert man den Pat. auf, den Kopf gerade zu richten, so geschieht dies unter stark zitternden Bewegungen desselben. Vollständige Geraderichtung ist überhaupt nicht möglich. Gewöhnlich wird der Kopf in mittlerer Beugestellung zur linken Schulter gehalten und etwa um 45° um seine Höhenachse gedreht. Zeitweise treten im rechten Cucullaris stechende Schmerzen ein. Am hinteren Rande des linken Sternocleidomastoideus sind kleine, etwa erbsengroße Drüsen fühlbar.

Die Behandlung wurde genau in der oben geschilderten Weise 8 Wochen hindurch fortgesetzt. Der Kopf wurde mit einer Gummibinde auf die rechte Schulter gebunden, so daß die Binde um die Stirn und unter der rechten Achsel durchging (Figur 6), und in dieser Stellung mußte Pat. eine Stunde lang täglich eine ca. 4 kg schwere Hantel mit der linken Hand im unteren Halbkreisbogen von vorn nach hinten und zurückschwingen. Hierauf folgte Massage des rechten Sternocleidomastoideus und des linken Cucullaris und Tapotement des linken Sternocleidomastoideus. Dann wurden die Halsmuskeln mit starken Strömen elektrisiert. Schon nach 14 Tagen war eine deutliche Besserung nachweisbar. Die Besserung hielt dann ständig an, die „schlechten Tage“, an denen die Zuckungen wieder auftraten, wurden immer seltener, und Ende März wurde der Pat. völlig geheilt aus der Klinik entlassen.

Fig. 7.

Jetzt, nach Ablauf eines Jahres, ist die Heilung dauernd geblieben (Fig. 7). Pat. hat sogar als Reserveoffizier eine Manöverübung

mitgemacht und inzwischen seine Examina als Techniker glänzend bestanden und geheiratet.

## Poliomyelitis anterior chronica.

Die Fälle von Poliomyelitis anterior chronica mit ihren Folgen stellen ein großes Kontingent zu unserem neuro-pathologischen Material. Ich habe deren bisher im ganzen 93 zur Behandlung bekommen, und befinden sich unter diesem Material nahezu sämtliche überhaupt vorkommende paralytische Deformitäten und Kontrakturen.

Ueber das Wesen der Poliomyelitis selbst kann ich nichts Neues beibringen, nur zur Frage der Aetiologie habe ich eine interessante Beobachtung. Man ist in neuerer Zeit geneigt, die spinale Kinderlähmung als Infektionskrankheit aufzufassen, und sind ja wiederholt in einschlägigen Fällen bakteriologische Untersuchungen vorgenommen worden. Noch neuerdings hat Schultze in Bonn einen Fall mitgeteilt, indem er ganz im Beginn der Erkrankung eine Lumbalpunktion ausführte und in der Spinalflüssigkeit Mikrokokken nachwies. Ich habe nun ebenfalls einmal eine Poliomyelitis anterior 8 Tage nach dem Beginn der Erkrankung bei einem 2-jährigen Kinde zu beobachten Gelegenheit gehabt. Ich machte ebenfalls die Lumbalpunktion. Die bakteriologische Untersuchung der Cerebrospinalflüssigkeit ergab jedoch ein vollkommen negatives Resultat.

Unsere therapeutischen Bestrebungen bei der spinalen Kinderlähmung hängen innig zusammen mit unserer Ansicht über die Entstehung der paralytischen Kontrakturen, und wollen wir daher zunächst einen kurzen Ueberblick über die Entstehung derselben geben.

Es ist viel über die Aetiologie der Kontrakturen bei der spinalen Kinderlähmung diskutiert worden und es hat sich herausgestellt, daß verschiedene Ursachen bei dem Zustandekommen der Kontrakturen angeführt werden können. Wie ein Muskel, dessen Sehne durchtrennt ist, wird sich ein gelähmter Muskel infolge der ihm innewohnenden Elasticität verkürzen, wenn nicht andere Momente, wie die Schwere der Glieder oder die Kontraktionen der nicht gelähmten Antagonisten, dagegen wirken. Die Theorie, nach der die paralytischen Kontrakturen zustande kommen, können wir mit Seeligmüller als die antagonistisch-mechanische bezeichnen.

Wir müssen bei den Folgezuständen der spinalen Paralyse unterscheiden, ob wir es mit der einfachen schlaffen Lähmung einer ganzen Extremität oder sogar mehreren zu thun haben, ob nur ein Teil der Muskeln des Gelenkes oder alle Muskeln von der Paralyse ergriffen sind, ob Kontrakturen oder Schlottergelenke aufgetreten sind, oder ob schließlich neben der Lähmung der Muskeln auch Wachstumshemmungen vorliegen.

Setzen wir zunächst den Fall, daß nur ein Teil der Muskeln, die ein Gelenk bewegen, von der Krankheit befallen ist, so kann die Folge davon sein, daß die gesunden Antagonisten ihr Uebergewicht geltend

machen und das betreffende Gelenk in einer bestimmten Stellung mehr oder weniger fixieren. Ist nämlich der Patient bestrebt, ein Gelenk zu bewegen, so wird der Willensimpuls nur zu den nicht gelähmten Muskeln gelangen und die Kontraktion derselben bewirken. Diese willkürlichen Kontraktionen wiederholen sich und werden zur Folge haben, daß die gesunde Muskulatur dem Gliede eine Stellung in ihrem Sinne giebt. Da nun ihre gelähmten Antagonisten nicht mehr imstande sind, jene primär willkürlich, dann aber dauernd verkürzten Muskeln zu dehnen, so werden diese letzteren der Schrumpfung anheimfallen, die so hohe Grade annehmen kann, daß sie selbst der Schwerkraft entgegen ihre Wirkung auszuüben vermag.

Nun giebt es aber Fälle, wo unter den gleichen Bedingungen die Schrumpfung nicht in Erscheinung tritt, wenn auch zahlreiche Willensimpulse immer denselben Weg nehmen, weil das betreffende Glied passiv viel bewegt worden ist.

Man hat auch Grund anzunehmen, daß die Schrumpfung von einer besonderen centralen Prädisposition abhängt, wobei sich auch eine Neigung zu Oedemen des gelähmten Teiles zu erkennen giebt.

Im allgemeinen wird die eingeleitete Kontraktur der gesunden Muskeln doch von der Schwere des Gliedes und der Belastung des Gelenkes beeinflußt. Diese letzten Faktoren können in demselben Sinne wirken, wie die anfängliche Muskelkontraktion oder im entgegengesetzten. Im ersten Falle bildet sich die Deformität um so schneller zu einer bleibenden aus, im zweiten Falle um so langsamer. Es kann z. B. die Lähmung vorwiegend die Beugeseite des Unterschenkels betroffen haben, und dadurch die Wirkung der Schwere des Fußes wenigstens zeitweise wieder durch die aktive Kontraktion der Muskeln der Streckseite aufgehoben oder doch verringert werden. Doch tragen schließlich die äußeren Kräfte den Sieg davon über die noch funktionstüchtigen Muskeln, und nur selten werden die letzteren bestimmend für die Stellungsanomalie sein. Wir können für gewöhnlich hierbei festhalten, daß von dem Augenblicke der Lähmung an der Kampf der mechanischen Momente, und zwar der Eigenschwere der Gliedes und der Belastung desselben, mit den erhaltenen Muskeln beginnt.

Sind nun aber alle ein Gelenk bewegende Muskeln vollständig gelähmt, so wird in der Regel ein Schlottergelenk entstehen. Die Muskeln fühlen sich dann schlaff und welk an, falls nicht mechanische Momente späterhin auf dieselben einwirken. Ist dies der Fall, so werden sich bald Kontrakturen ausbilden, die natürlich nur von der Wirkungsweise mechanischer Kräfte bestimmt sind. Die Form der Kontrakturen wird demgemäß von der Schwere des betreffenden Gliedes und seiner Belastung abhängen (Lagerung im Bett, Verband). Diese so eingeleitete Verkürzung der gelähmten Muskeln wird sicher noch, namentlich bei wachsenden Individuen, durch trophoneurotische Vor-

gänge verstärkt. Handelt es sich hingegen nur um eine Parese der ein Gelenk bewegenden Muskeln, so daß ein Teil der Muskelfunktion erhalten bleibt, so wird sich die Wirkung der Schwere des Gliedes mit seinem Gebrauche zum Gehen, Stehen, Rutschen, Greifen vereinigen, um die Deformität einzuleiten.

Für die fernere Entwickelung derselben kommt dann aber noch ein weiterer Faktor in Betracht, nämlich die überwiegende Kraft der Muskeln der Beugeseite über die der Streckseite. Dieses Uebergewicht der Beuger über die Strecker ist auch anatomisch und von Grützner histologisch nachgewiesen worden. Es werden daher die Extensoren bei längerem Gebrauch der betreffenden Glieder leichter ermüden als die Flexoren, und diese werden daher das Glied auf ihre Seite hinüber ziehen. So bilden sich in solchen Fällen die Beugekontrakturen aus.

Im allgemeinen kann uns die elektrische Prüfung darüber Aufschluß geben, welche Muskeln normal, welche nur geschwächt, und welche außer Funktion gesetzt sind. Schon in der zweiten Woche nach Beginn der Krankheit wird es sich zeigen, ob die elektrische Erregbarkeit der in Mitleidenschaft gezogenen Muskeln noch erhalten ist, ob partielle Entartung vorliegt oder komplette. Nur im letzten Falle wird man berechtigt sein, anzunehmen, daß die Muskelparalyse eine bleibende ist. Wir werden sehen, wie die einzuschlagende Therapie unter Umständen wesentlich davon abhängt, ob es uns noch gelingt, einen Muskel funktionsfähig zu erhalten oder nicht.

Die gewöhnlichsten der nach der spinalen Kinderlähmung auftretenden paralytischen Kontrakturen sind: Caput obstipum, Abstehen der Scapula, Kontrakturen der Hand und Finger, Verkrümmungen der Wirbelsäule, Pes equino-varus, seltener valgus und calcaneos-valgus. Neben diesen Kontrakturen bei Poliomyelitis beanspruchen noch die Schlottergelenke besonderes Interesse, ebenso die Wachstumshemmungen und die vollständige Gliederlähmung, und schließlich die Fälle, wo bei bestehender Parese eine eigenartige Deformität sich ausbildet, wovon nur das Genu recurvatum paralyticum ein typisches Beispiel ist.

Bevor ich dazu übergehen will, an der Hand der von mir beobachteten Fälle diese einzelnen Folgezustände der spinalen Kinderlähmung und deren Behandlung im speciellen zu betrachten, möchte ich erst auf einige allgemeine Punkte, die bei der Therapie hier in den Vordergrund treten, hinweisen.

Für die Behandlung der paralytischen Kontrakturen ist als erster Satz hinzustellen, daß dieselbe so frühzeitig wie möglich einsetzen soll. Wir wissen, daß bei unserem Leiden im ersten Stadium seines Bestehens eine große Neigung zur Spontanheilung der entstandenen Lähmung vorhanden ist. Die Lähmungen gehen in der Regel rasch zurück, um sich auf ein bestimmtes Gebiet zu beschränken. In diesem Gebiet aber soll man sich die Lähmung mit ihren Folgen nicht erst

festsetzen lassen, sondern soll vielmehr von Anfang an die Natur in ihrem Eigenbestreben unterstützen. Das von der Poliomyelitis befallene Kind soll also von Beginn der Lähmungserscheinungen an so behandelt werden, daß man sich direkt gegen die gelähmten Muskeln wendet und die Entstehung der paralytischen Kontrakturen verhindert.

Es fallen dem Arzte zwei verschiedene Aufgaben zu: erstens die Lähmung zu bekämpfen und zweitens die Entstehung der paralytischen Kontrakturen zu verhüten.

Die meisten Erfolge hinsichtlich der Funktionsherstellung der gelähmten Muskeln gewährleistet eine durch lange Zeit hindurch konsequent fortgesetzte elektrische Behandlung der Muskeln in Form der Galvanisation. Ich möchte aber hier gleich auf eine Beobachtung hinweisen, die ich öfters zu machen Gelegenheit hatte. Es kamen vielfach Patienten in meine Klinik, die schon anderweitig mittels Elektricität behandelt waren, ohne den geringsten Erfolg zu verspüren. Erkundigte ich mich nach der Art und Weise, wie das Elektrisieren vorgenommen war, so erfuhr ich wiederholt, daß die Patienten während der Vornahme der Elektrisierung in unkorrigierter Stellung verblieben. Die unter dem Einfluß des elektrischen Stromes erstrebte Muskelkontraktion muß in diesem Falle zuerst die Schwere des Gliedes überwinden und kann dann erst die gewünschte normale Bewegungsexkursion ausführen. Das ist aber für den geschwächten Muskel eine unerfüllbare Anforderung. Es gilt daher als erste und Hauptregel für die elektrische Behandlung gelähmter Muskeln, während des Aktes der Elektrisierung die bestehenden Deformitäten nicht nur auszugleichen, sondern sie, wenn es irgend geht, überzukorrigieren. Wollen wir z. B. bei einer Peroneuslähmung die Peronealmuskulatur mit Erfolg elektrisieren, so müssen wir zuerst manuell den bestehenden paralytischen Klumpfuß in einen Plattfuß verwandeln. Dann geben wir den gelähmten Muskeln ihre frühere Länge annähernd wieder, und man kann dann auf einen Erfolg des elektrischen Stromes hoffen.

Man soll nicht danach trachten, das Rückenmark speciell einer elektrischen Behandlung zu unterwerfen, weil starke elektrische Ströme, wenn sie überhaupt das Rückenmark selbst erreichen, den Patienten unnötigerweise stark beunruhigen und eher zu einer Verschlechterung denn einer Besserung des Leidens führen.

In der richtigen Weise auf die Muskeln angewandt, läßt sich mit Elektricität oft viel erreichen. Der dem Willen nicht mehr untergeordnete Muskel wird zu Kontraktionen gereizt, und so wird eine Art Gymnastik mit ihm getrieben. Dies ist natürlich nur möglich, wenn man mittels Elektricität auch wirklich den Muskel noch reizen kann. Versagt wegen großer Schwächung der Erregbarkeit der faradische Strom, so muß man zum galvanischen seine Zuflucht nehmen und,

wenn Besserung allmählich eintritt, so lange dabei verharren, bis es wieder gelingt, mit faradischen Strömen Zuckungen zu erzielen.

Die Ausführung des Elektrisierens wird folgendermaßen vorgenommen:

Man setzt eine große, breite Elektrode als Anode auf die Wirbelsäule auf an der Stelle, welche dem Orte der Läsion im Rückenmark entspricht — bei Lähmung der oberen Extremitäten also an den Halswirbeln, bei Lähmung der Beine an den unteren Brustwirbeln, bei Lähmung der Blase, des Mastdarms an den Lendenwirbeln — während die andere Elektrode als Kathode peripherisch über die gelähmten Nerven und Muskeln herüberstreicht, oder die isolierten Muskeln stabil und mit Volta'schen Alternativen reizt. Man muß schon recht kräftige Ströme wählen, läßt dieselben 2—3 Minuten einwirken und fügt dann zum Schluß einige Stromwendungen hinzu, um Zuckungen des Muskels auszulösen. Die so geführte elektrische Behandlung ist schmerzhaft und läßt sich nur durchsetzen, wenn man energisch ist. Den Eltern das Elektrisieren zu überlassen, ist unstatthaft. Ist einmal eine Zuckung im Muskel zu erzielen, so wechselt man mit dem konstanten und faradischen Strom ab, indem man einen Tag den ersteren, den nächsten Tag den letzteren appliziert. Man kann sich zuweilen veranlaßt sehen, zunächst die Tenotomie der kontrakturierten Muskeln vorzunehmen, und zwar in der Absicht, dadurch, daß man den Zug der verkürzten Muskeln durch die Tenotomie für eine Zeit lang eliminiert und später ihre Sehnen durch Dehnung verlängert, den paretischen Antagonisten mehr Spielraum, leichtere Wirksamkeit zu verschaffen. Es wirkt letzteren dann gar keine oder wenigstens nur eine schwächere Spannung entgegen, so daß sie sich eher auf die Wirkung des Stromes hin kontrahieren können.

Hat man den betreffenden Körperteil elektrisiert, so läßt man der Elektricität unmittelbar die Massage, die Gymnastik und die redressierenden Manipulationen folgen. Man effleuriert, petrissiert und tapotiert also die Muskeln und drückt die Gelenke in ihre normalen Stellungen hinein. Kann dabei das Kind aktiv seine Muskeln, wenn auch nur wenig, bewegen, so ist das ein großer Gewinn. Dann sucht man diese aktiven Bewegungen möglichst auszunützen und geht ganz langsam dazu über, den Bewegungen einen Widerstand zu setzen, also schwache Widerstandsbewegungen einzuschalten.

Ausgezeichnete Dienste bei Ausführung der gymnastischen Uebungen leisten die Krukenberg'schen Pendelapparate. Diese Apparate gestatten nämlich dem Patienten, Bewegungen selbst an den Gelenken noch auszuführen, welche aktiv nicht mehr bewegt werden können.

Die Bewegung wird in diesen Fällen passiv eingeleitet, und es genügt dann eine ganz geringe Kraft, um das Pendel in Schwingung zu erhalten. Durch die Trägheit des Pendels werden die geringen,

selbst ausgeführten Bewegungen summiert, und diese kommen auf diese Weise verstärkt als passive Bewegungen zu energischerer Wirkung. Kann z. B. das Kniegelenk nicht aktiv bewegt werden, so wird das Pendel auf irgend eine Weise passiv in Schwingung gesetzt — hierzu würde schon eventuell der gesunde Sartorius genügen — und so werden durch die bedeutende Erleichterung der Arbeit die geschwächten Muskel in den Stand gesetzt, ihre nur geringe Kraft zu entfalten, und so wird ihrer Wiederherstellung genügend Vorschub geleistet.

Ebenso wichtig wie für die Stärkung der geschwächten oder paretischen Muskeln sind die Pendelapparate, wenn es sich darum handelt, paralytischen Kontrakturen vorzubeugen und sie zu behandeln. Wir haben schon auf die Seeligmüller'sche Theorie hingewiesen. Bei Lähmung einer Muskelgruppe kontrahieren sich die Antagonisten, da sie nicht mehr gedehnt werden. Bei Anwendung der Apparate ersetzt dann der schwingende Pendel die verlorengegangene Muskelkraft, und so kann die Kontraktur verhütet werden. Ich habe die Krukenberg'schen Pendelapparate, wie sie für die verschiedenen Gelenke konstruiert sind, schon lange in Gebrauch und bin mit ihrer Wirkung außerordentlich zufrieden.

Den Eltern kann man dann noch empfehlen, den Kindern recht oft warme Bäder von etwa 26—28° in einer Dauer von 10—15 Minuten zu geben, nach dem Bade aber die Glieder mit Kampherspiritus, Senfspiritus, Ameisenspiritus oder Franzbranntwein einzureiben. Es soll durch dieses Vorgehen die vitale Energie der gelähmten Teile möglichst gehoben werden.

Hat man die Kinder elektrisiert und der Mechanotherapie unterzogen, so werden nun die gelähmten Teile sofort in passende Apparate gelagert, damit sich keine Kontrakturen entwickeln können. Wir empfehlen hierzu unbedingt die Schienenhülsenapparate, da wir die ausgezeichnete Wirkung derselben allen anderen mechanischen Vorrichtungen gegenüber zu sehr schätzen gelernt haben. Selbst bei völlig gelähmten unteren Extremitäten kann man mit Hilfe solcher Schienenhülsenapparate, die man mit einem Korsett oder einem Beckengürtel in Verbindung bringt, das Stehen und das Gehen erreichen. Die Schienenhülsenapparate müssen ganz exakt und sorgfältig ausgeführt sein, wenn sie den großen Nutzen bringen sollen, den sie erwiesenermaßen zu bringen imstande sind. Die Apparate müssen über einem dem kranken Gliede selbst entnommenen Modell angefertigt werden; nur auf diese Weise kann ein tadelloser Sitz derselben garantiert werden. Ich will auch die Gelegenheit nicht vorübergehen lassen, ohne nochmals darauf hinzuweisen, daß ein Arzt, der mit dergleichen Dingen sich beschäftigt, selbst genügend in der Konstruktion der Apparate Bescheid wissen muß, um dem Mechaniker die nötigen An-

gaben machen zu können und nicht etwa auf diesen allein sich verlassen zu müssen.

Die Apparate, wie ich sie für die einzelnen paralytischen Deformitäten selbst benutze, werde ich später beschreiben.

Die Apparate werden Tag und Nacht getragen. Nur morgens zum Baden des Kindes lasse ich dieselben abnehmen und ebenso abends vor dem Schlafengehen; dies letztere deshalb, weil ich auch des Abends noch einmal die Massage vornehmen lasse, nachdem vorher etwa eine Stunde lang das gelähmte Glied mit heißen Tüchern eingewickelt worden war. Ich habe die trockene Wärme als ein wertvolles Unterstützungsmittel zur Regeneration der Muskel- und Hautfunktionen kennen gelernt und empfehle dasselbe angelegentlichst.

Mit den aufgezählten, relativ einfachen Mitteln, die man aber in rationeller Weise anwenden muß, erreicht man selbst bei anscheinend ganz verzweifelten Fällen oft noch ein recht zufriedenstellendes Resultat. Denn selbst wenn es nicht gelingt, die Lähmung völlig zu beseitigen, hat man doch die Kinder auf die Beine gebracht und ihnen die Fortbewegung ermöglicht, während sie sonst zu elenden Krüppeln geworden wären.

Bekommt man nun die Kinder in Behandlung, nachdem sich die Kontrakturen bereits entwickelt haben, so sucht man auch jetzt noch durch Elektricität, durch Massage und Gymnastik, durch Bäder, Einreibungen und durch Applikation der trockenen Wärme die Funktion des Gliedes möglichst zur Norm zurückzuführen. Als ein wichtiger Faktor tritt aber dann noch in die Behandlung die eigentliche orthopädisch-chirurgische Kur ein, welche die möglichst vollkommene Herstellung der normalen Form und Gestalt der Glieder erstrebt.

Die Redression der paralytischen Kontrakturen gelingt im allgemeinen viel leichter als die der angeborenen Deformitäten. Man versucht dieselbe zunächst durch die Händekraft allein zu erreichen. Gelingt dies nicht, so tenotomiert oder durchschneidet man ohne Gefahr offen alle Weichteile, welche sich der Geraderichtung des Körperteiles entgegensetzen. Am Knochen zu operieren hat man selten nötig. Nach vollendeter Redression legt man dann wieder Schienenhülsenapparate an, welche die Bewegung der Gelenke gestatten. Die fehlende Muskelwirkung ersetzt man dabei durch das Anbringen künstlicher Muskeln in Form der elastischen Züge. So erreicht man im Verhältnis zu der Schwere der Erkrankung recht gute Erfolge, ja man kann sagen, daß diese bei rationeller und methodischer Anwendung aller uns zu Gebote stehenden Mittel um so größer sind, je ausgebreiteter die Lähmungen und Deformitäten waren.

Sind noch einige Muskeln, die zu einem Gelenk gehören, von der Paralyse verschont geblieben, so kommt uns heutzutage die operative Orthopädie zu Hilfe, um früher ungeahnte Erfolge zu erzielen.

Die Operationsmethode, welche hier in Frage kommt, ist die Sehnenplastik. Dieser Operation liegt die Idee zu Grunde, bei Vorhandensein einer Lähmung an einer Extremität den gelähmten Muskel mit einem funktionstüchtigen derart in Verbindung zu bringen, daß der funktionsfähige Muskel imstande ist, auch die Funktion des gelähmten Muskels mit zu übernehmen.

Im Jahre 1882 hat Nicoladoni in Innsbruck die erste derartige Operation gemacht, indem er bei einem paralytischen Pes calcaneus die Peronealmuskulatur an die Achillessehne annähte. Später haben sich der Methode dann namentlich Drobnik, Franke, Milleken, Goldthwait und Vulpius angenommen, und ist die Technik zur Zeit schon recht vollkommen durchgebildet, während sich die Indikationen zur Ausführung der Operation mit der fortschreitenden Technik bedeutend erweitert haben. Ich möchte mir nun erlauben, Ihnen auf Grund meiner eigenen Erfahrungen einen Ueberblick über die Methode selbst und ihre Leistungsfähigkeit zu geben.

Sehen wir zunächst zu, in welcher Weise der kraftspendende Muskel mit dem gelähmten in Verbindung gebracht werden kann, so kommen hier wesentlich drei Methoden in Betracht:

1) kann man die Sehne eines noch vollkommen funktionstüchtigen Muskels in toto durchtrennen, um seinen centralen Stumpf der Sehne des gelähmten Muskels einzuverleiben und dadurch der letzteren neue Kraft zuzuführen; diese Methode wird nur ausnahmsweise verwertet und zwar dann, wenn der betreffende gesunde Muskel für seinen ursprünglichen Zweck entbehrlich ist. Denn nur so ist ja seine vollkommene Ausschaltung ohne Schädigung der Aktionsfähigkeit des betreffenden Gliedes gerechtfertigt. Als Beispiel möchte ich Ihnen anführen die Ueberpflanzung des gesunden Flexor carpi ulnaris auf den gelähmten Extensor digitor. communis.

2) Die zweite Möglichkeit der Sehnenüberpflanzung ist die, daß man die Sehne des gelähmten Muskels durchschneidet, daß man das centrale Ende derselben ganz außer acht läßt, das periphere Ende dagegen möglichst centralwärts an den kraftgebenden Muskel annäht. Denken wir uns zum Beispiel einen paralytischen Pes equinus, bei dem der Musculus tibialis anticus gelähmt, der Extens. digit. communis longus dagegen erhalten ist. Man durchtrennt dann in solchem Falle die Sehne des Tibialis anticus, bringt den Fuß in möglichst starke Dorsalflexion und näht nun das periphere Ende des Tibialis anticus möglichst centralwärts an die Sehne des Extens. digit. commun. longus an. Man erreicht damit einmal, daß das Fußgelenk durch die vorhandene Spannung mechanisch in dorsal flektirter Lage bleibt, dann aber, daß nach eingetretener Verwachsung der Sehnen jede Kontraktion des Extens. digitor. den peripheren Tibialisteil mit sich emporzieht und so einen der Tibialis-Kontraktion ähnlichen Effekt hervorbringt.

3) Die dritte Modifikation der Sehnentransplantation gestaltet sich derart, daß man von der Sehne eines vollkommen erhaltenen Muskels einen Teil, etwa die Hälfte, abzweigt und diesen abgezweigten Teil dann in der notwendigen Korrektionsstellung des Gelenkes mit der Sehne des gelähmten Muskels fest vernäht. Am häufigsten wird in dieser Weise ein Teil der Achillessehne verwertet, um die Kraft der Wadenmuskulatur für die Thätigkeit der gelähmten Mm. peronei, des gelähmten Tibialis anticus oder der gelähmten Zehenstrecker in Anspruch zu nehmen.

Vulpius hatte vorgeschlagen, die Operation, bei der die Sehne eines gelähmten Muskels oder ein Teil derselben an die Sehne eines funktionskräftigen Muskels angenäht wird, eine aufsteigende Ueberpflanzung zu nennen, die Operation dagegen, bei der die funktionsfähige Sehne oder ein Teil derselben auf die gelähmte Sehne transplantiert wird, eine absteigende Ueberpflanzung zu nennen. Wir möchten empfehlen, die erste Form eine passive Transplantation zu nennen, weil dabei eine nicht thätige, passive Sehne an eine kraftgebende angenäht wird, die zweite Form jedoch als aktive Transplantation zu bezeichnen, weil hier die Sehne eines aktiven Muskels auf einen gelähmten Muskel übertragen wird. Die Kombination beider Methoden, die Vulpius als beiderseitige Ueberpflanzung unterscheidet, würden wir mit aktiv-passiver Transplantation bezeichnen.

Hand in Hand mit der geschilderten aktiven, passiven oder aktiv-passiven Sehnentransplantation übt man nun zur Erreichung brauchbarer Resultate noch Operationen an den Sehnen, die man als Sehnenverkürzung und Sehnenverlängerung bezeichnet, und wir müssen nach unseren Erfahrungen sagen, daß man gerade durch die Kombination der genannten Methoden die besten Erfolge zu erzielen vermag. Die Methode der Sehnenverkürzung kann ich Ihnen am besten an einem konkreten Fall schildern. Nehmen wir einen paralytischen Pes valgus an, so haben wir bei dieser Deformität eine passive Verlängerung des Musculus tibialis anticus. Durchschneiden wir nun in einem solchen Falle die Sehne des Tibialis anticus, stellen den Fuß in Dorsalflexion und Supination, schieben die Sehnenenden des Tibialis ant. gegeneinander und vernähen sie unter möglichster Anspannung der beiden durchschnittenen Enden, so erreichen wir eine beträchtliche Verkürzung des Tib. anticus und geben ihm so die Möglichkeit, seine Funktion, die er wegen seiner passiven Verlängerung nicht ausüben konnte, wieder aufzunehmen. Die Sehnenverlängerung macht man nach dem Vorgang von Bayer in der Weise, daß man die Sehne in Form eines Z spaltet, die beiden Enden der Länge nach verschiebt und die Querschnitte vernäht.

Die Technik der Transplantation gestaltet sich im ganzen recht einfach. Man legt sich die betreffenden Sehnen bloß, nachdem man eine

eventuell bestehende Kontraktur vorher durch redressierende Manipulationen möglichst überkorrigiert hatte.

Liegen nun die zwei Sehnen, die man verbinden will, nebeneinander, so ist die Aneinandernähung sehr einfach zu bewerkstelligen. Je nach dem Fall näht man die Sehnen entweder einfach aneinander, oder man schiebt das eine Sehnenende durch eine Kulisse der anderen Sehne, durchflicht sie so gewissermaßen und fixiert sie dann. Zur Naht verwende ich ausschließlich durch einfaches Kochen sterilisierte dünne Seide.

Liegen die beiden Sehnen entfernt voneinander, so muß man, um die Sehnen vereinigen zu können, der zu überpflanzenden Sehne oder dem betreffenden Teile derselben erst einen Weg zur anderen Sehne hin bahnen, indem man mittels einer Pincette oder eines Elevatoriums die Weichteile, am besten subfascial unterminirt. Um dann den zu überpflanzenden Teil seinem neuen Insertionspunkt entgegenzuführen, schiebt man eine Pincette unter die Weichteilbrücke und zieht mittels derselben den Sehnenzipfel durch. Es empfiehlt sich auch wohl, den Sehnenzipfel zunächst mit einem stärkeren Seidenfaden zu umschlingen und ihn an diesem Faden an seine richtige Stelle zu ziehen.

Ehe man nun an die Operation selbst herangeht, muß man sich einen genauen Operationsplan machen. Dieser Operationsplan hängt von einer gründlichen Untersuchung des Patienten ab. Da es sich meist um gelähmte Muskeln handelt, muß man zunächst die noch funktionstüchtigen, dann die geschwächten, atrophischen und die völlig gelähmten Muskeln herausfinden. Wir haben zwei Methoden, die uns hier zum Ziele zu führen vermögen. Einmal können wir bei verständigen Patienten das Verhalten der Muskeln durch aktive Kontraktionen derselben von seiten der Patienten bestimmeu. Zweitens können wir uns den notwendigen Ueberblick mit Hilfe der elektrischen Untersuchung verschaffen. Da wir es nun sehr häufig mit noch kleinen, widerstrebenden Patienten zu thun haben, ist ein sehr geduldiges und immer wiederholtes Beobachten der in Betracht kommenden Muskelgruppen und Gelenkbewegungen ein Haupterfordernis. Leicht ist es in der Regel, die ganz funktionskräftigen Muskeln herauszufinden. Schwieriger ist die Differenzierung einer völligen oder nur teilweisen Lähmung. Hier die richtige Entscheidung zu treffen, ist aber sehr wichtig, da es sich durch die Praxis gezeigt hat, daß nur geschwächte, atrophische Muskeln sich funktionell ganz bedeutend bessern oder sich sogar vollkommen erholen, wenn sie im Anschluß an die durch die Sehnenoperation veränderten, mehr normalen Gelenkstellungen ihrer vorherigen starken passiven Dehnung und Zerrung enthoben werden. Sie werden dann eventuell sehr willkommene Mithelfer für die gewünschte normale Gelenkhaltung und Beweglichkeit.

Ist man trotz genauester Untersuchung nicht in der Lage, zu entscheiden, ob der betreffende Muskel ganz oder nur teilweise gelähmt ist, so kann man Klarheit bei der Operation selbst gewinnen, indem man nicht nur die Sehne, sondern den Muskelbauch selbst durch eine längere Incision bloßlegt. Die Farbe des Muskels giebt uns dann den gewünschten Aufschluß. Der kräftige, funktionstüchtige Muskel ist dunkelrot, der gelähmte infolge seiner fettigen Degeneration gelblich-weiß, der paretische Muskel in der Regel mehr oder weniger rosarot gefärbt.

Ist die Sehnentransplantation ausgeführt, so wird das betreffende Glied in überkorrigierter Stellung mit einem Gipsverband fixiert. Die Hautnähte entferne ich nach 3—5 Tagen, indem aus dem Gipsverband ein Fenster herausgeschnitten wird. Der fixierende Verband bleibt ruhig 4—8 Wochen lang liegen, dann wird er entfernt und nun die Nachbehandlung mittels Massage, Gymnastik und Elektricität noch einige Wochen hindurch geübt. Wie bei allen orthopädischen Operationen hängt der Erfolg auch hier wesentlich von der zweckmäßigen Nachbehandlung ab.

Es ist nun sehr interessant, daß gelegentlich schon nach Abnahme des ersten Verbandes, also nach wenigen Wochen, der Erfolg der Transplantation sichtbar ist, so daß zum Beispiel nach Ueberpflanzung eines Teiles der Achillessehne auf die gelähmten Peronei der Patient imstande ist, mittels der Wadenmuskulatur die gewünschte Pronationsbewegung des Fußes, die vor der Operation ganz unmöglich war, auszuführen. In anderen Fällen stellt sich die durch die Transplantation erstrebte Bewegung erst nach und nach ein. Es muß sich der Kraftspender gewissermaßen erst an die neue Bewegung gewöhnen. Wieder in anderen Fällen muß man zufrieden sein, wenn man nur die abnorme Gelenkstellung beseitigt und eine dauernde Korrektion der Deformität erreicht hat.

Die Frage, in welcher Weise der kraftspendende Muskel zu seiner neuen Thätigkeit angeregt wird, ist physiologisch sehr interessant, aber noch nicht definitiv entschieden und auch wohl in den verschiedenen Fällen verschieden zu beantworten. Es muß wohl durch die Transplantation gewissermaßen ein neues Muskelindividuum entstehen, welches durch Anpassung der Gehirnrinde allmählich eine gewisse Selbständigkeit der Innervation und Funktion erlangt. Die Anpassung der Koordinationscentren an die veränderte Wirkungsweise der Muskeln erfolgt jedenfalls durch immer wiederholte centripetale sensible Erregungen aus dem Gebiete der verlagerten Muskeln. Zweifellos ist es hochinteressant, daß man zur Kraftübertragung nicht nur solche Muskeln benutzen kann, die vermöge ihrer Funktion den gelähmten Muskeln nahestehen, daß man vielmehr ganz entgegengesetzt wirkende Muskeln zur Kraftübertragung in Anspruch nehmen kann, ohne dadurch ein schlechteres funktionelles Resultat zu erzielen.

## A. Untere Extremität.

| Indikation | Gewollter Effekt | Operationsmethode: Verkürzung oder Verlängerung | Operationsmethode: Transplantation |
|---|---|---|---|
| 1. Paralytischer Spitzfuß | Akt. Dorsalflexion im Fußgelenk resp., wenn diese nicht erreichbar, Fixation d. Fußes im rechten Winkel | Verkürzung d. Tib. antic. oder Verkürzung d. Extens. digitor. commun. longus, ev. Verkürzung d. Extensor halluc. long., ev. Verlängrg. der Achillessehne | Passive Transplantation d. gelähmten Tibial. ant. auf den gesunden Extensor digitor. communis longus od. aktive Transplantation eines Teiles der Achillessehne auf den Tibialis antic. |
| 2. Paralytischer Klumpfuß | Akt. Dorsalflexion, Abduktion u. Pronation des Fußes, event. Fixation des Fußes in rechtwinkeliger Mittelstellung | Verkürzung des Tibialis anticus, ev. Verlängerung der Achillessehne | 1. Aktive Transplantation eines Teiles der Achillessehne auf a) den gelähmten M. peroneus longus oder b) den gelähmten M. extensor digitor. communis longus, oder c) den gelähmten M. extensor digitor. communis brevis<br>2. Aktive Transplantation des M. extensor hallucis a) auf die M. peronei od. b) auf den Extens. digit. commun. longus. |
| 3. Paralytischer Plattfuß | Akt. Dorsalflexion, Adduktion und Supination des Fußes, event. Fixation des Fußes in rechtwinkeliger Mittelstellung | Verkürzung des Tibialis anticus, ev. Verlängerung der Achillessehne | Akt. Transplantation eines Teiles d. Achillessehne auf den M. tibialis posticus od. den M. tibialis anticus, od. aktive Transplantation d. Sehne d. M. peron. long. auf den M. tibialis antic. od. M. tib. posticus. Aktive Transplantation d. M. ext. hall. longus auf den gelähmten Tibial. anticus |
| 4. Paralytischer Hackenfuß | Akt. Plantarflexion des Fußes resp. Fixation d. Fußes in Mittelstellung | Event. Verkürzung der Achillessehne | Akt. Transplantation eines der beiden M. peronei auf die Wadenmuskulatur od. des Flexor digitor. commun. longus auf die Wadenmuskulatur |
| 5. Lähmung des M. quadriceps femor. | Aktive Extension im Kniegelenk | — | Aktive Transplantation d. M. sartorius auf den M. quadriceps femoris |

## B. Obere Extremität.

| | | | |
|---|---|---|---|
| 6. Totale Lähmung des Nervus radialis am Vorderarm | Tendinöse Fixation des Handgelenkes in mittlerer Streckstellung und aktive Streckg. d. Grundphalangen d. Finger | Verkürzung des Extensor carpi radialis longus (ev. auch d. Extensor carpi ulnaris), ev. Verkürzung des Extens. poll. longus | Aktive Transplantation d. M. flexor. carpi ulnaris auf d. Extens. digit. communis (Durchziehung d. ersteren Sehne unter dem M. extensor carpi ulnaris). Aktive Transplantation des Flexor carpi radialis auf den Extens. pollic. longus |

| Indikation | Gewollter Effekt | Operationsmethode | |
|---|---|---|---|
| | | Verkürzung oder Verlängerung | Transplantation |
| 7. Partielle Radialislähmung am Vorderarm | Wie bei No. 6 | Verkürzung des Extensor carpi radialis longus und ev. des Extensor carpi ulnaris | Aktive Transplantation d. Extens. carpi radial. long. auf den Extensor digitor. u. aktive Transplantation des halben Extens. carpi radialis brevis auf den Extens. pollic. longus |
| 8. Lähmung des M. triceps brachii | Aktive Streckung im Ellenbogengelenk | — | Passive Transplantation d. centralen Tricepssehne auf den M. deltoideus od. akt. Transplantat. eines Teiles des M. deltoides auf den M. triceps |

Wir werden später sehen, daß die Sehnenplastiken jetzt schon ein weites Indikationsgebiet erworben haben. Hier will ich nur kurz ein Schema gegeben haben, in welcher Weise man etwa bei den verschiedenen poliomyelitischen Deformitäten vorzugehen vermag.

Welche Vorteile eine wohlgelungene Sehnentransplantation zur Folge haben kann, ergiebt sich daraus, daß z. B. am Fuß alle portativen Apparate in Wegfall kommen können oder nur ganz leichte und einfache in Anwendung zu kommen brauchen, wie wir sie — speziell für den Fuß — später beschreiben werden.

Es bleiben nun eine Reihe von Fällen übrig, in welchen man mit der geschilderten Therapie nicht alles Wünschenswerte zu leisten imstande ist. Das sind die Fälle, in welchen die Poliomyelitis zu Schlottergelenken oder zu völliger Lähmung aller Muskeln der Extremität geführt hat, so daß diese zur Funktion ganz unbrauchbar ist. Man kann nun allerdings auch noch in diesen verzweifelten Fällen, wenigstens an der unteren Extremität, durch geeignete Apparate die Patienten auf die Beine bringen und ihnen mit Hülfe von Stützvorrichtungen auch eine Fortbewegung ermöglichen. Allein die Patienten sind dann zeitlebens auf Apparate angewiesen, die doch immerhin kostspielig sind, häufig repariert werden müssen, oft auch Decubitus erzeugen und so mancherlei Unannehmlichkeiten mit sich bringen. Wenn es nun in solchen Fällen gelingen sollte, die Beine durch künstliche Versteifung der Gelenke gewissermaßen in lebendige Stelzen zu verwandeln, so müßte das ein großer Gewinn für die betreffenden Patienten sein, da sie dann völlig unabhängig von Apparaten sein oder doch wenigstens mit ganz einfachen auskommen würden.

In der That sind solche künstliche Ankylosierungen paralytischer Gelenke möglich, und zwar bezeichnet man die zu diesem Zweck ausgeführten Operationen nach dem Vorschlag ihres Urhebers Albert (1877) als Arthrodesen.

Die Arthrodesen können nicht nur an der unteren Extremität, sondern auch an der oberen Extremität indiziert sein. Eine obere Extremität, bei welcher die Schultermuskeln völlig gelähmt sind, ist, selbst wenn die Vorderarmmuskulatur noch funktionsfähig wäre, für den Patienten ein völlig nutzloses Anhängsel. Mit den funktionierenden Mm. pectoralis major und latissimus dorsi können nur Schleuderbewegungen gemacht werden. Fixiert man aber in einem solchen Falle den Oberarm durch Arthrodese an das Schulterblatt, so kann mit der Scapula der Arm gehoben, mit dem Pectoralis major und Latissimus dorsi eine zweckmäßige Ad- und Abduktion gemacht werden (J. Wolff, Heineke, Karewski).

Wann soll nun die Arthrodese vorgenommen werden? Es ist das eine wohlberechtigte Frage, da man doch ein an sich im großen und ganzen gesundes Gelenk, das eigentlich nur durch die Unthätigkeit der Muskulatur funktionsunfähig ist, durch die Operation zerstört, um dadurch zu einem schon bestehenden pathologischen Zustand einen neuen zuzugesellen. Karewski hat diese Frage richtig beantwortet. Nach den Erfahrungen der Chirurgen und der Nervenärzte bleibt ein gelähmter Muskel, der bei beständiger zweckmäßiger Behandlung in einem Zeitraum von 6—9 Monaten seine Funktion nicht wieder erhalten hat, dauernd gelähmt. Mit dieser Thatsache ergiebt sich aber die Antwort auf unsere Frage von selbst. Die Arthrodese ist nur dann auszuführen, wenn man alle Hülfsmittel der Behandlung in der von uns geforderten rationellen Weise, während mindestens eines halben Jahres versucht, aber keinen Erfolg erzielt hat.

Die Arthrodese erstrebt in jedem Falle eine knöcherne Verwachsung der Gelenkenden. Die knöcherne Ankylose wird allerdings nicht immer erreicht. Dann muß man sich mit einer fibrösen Verwachsung begnügen. Ist diese straff, so daß sie dem Gelenk den nötigen Halt gewährt, so ist der Zweck der Operation auch erreicht; ist sie dagegen schlaff oder wieder schlotterig, so ist die Operation mißglückt.

Die gewünschte knöcherne Ankylose läßt sich nur durch eine blutige Eröffnung der Gelenke, Auffrischung der Gelenkenden und direkte Vereinigung derselben erreichen. Versuche, die Gelenke durch lange dauernde Fixation in festen Verbänden zur Verödung zu bringen, gaben infolge der mangelhaften vitalen Energie der gelähmten Glieder keine genügende Festigkeit, ebensowenig Versuche, diese letztere durch Eintreiben von Nägeln und nachfolgende Fixation der Gelenke in Gipsverbänden zu erzielen (Petersen). Die von Dollinger angegebene Methode, den Kopf des Oberschenkels durch eine Schraube, welche die Pfanne durchbohrt, und durch eine Schraubenmutter, welche an der inneren Beckenwand festgeschraubt wird, zu fixieren, dürfte wohl kaum Nachahmung finden.

Die einzelnen Akte der Arthrodese sind eigentlich die der Resektion der Gelenke. Die letzteren werden durch Längs- oder Querschnitte eröffnet. Dann werden die Gelenkenden möglichst oberflächlich angefrischt. Die Anfrischung soll aber keine ganz ebene sein. Man macht vielmehr entweder eine bogenförmige Resektion nach Helferich, oder man fügt nach der Empfehlung Dollinger's, um ja recht sicher eine knöcherne Verwachsung zu erzielen, dem ersten Sägeschnitt am besten noch einige senkrecht auf demselben aufstehende Kreuzschnitte hinzu. Selbstverständlich werden die Epiphysenknorpel stets geschont. Man sucht einen Zustand, möglichst ähnlich einem subkutanen Knochenbruch herbeizuführen. Deshalb erstrebt man auch ein tüchtiges Blutextravasat und sucht außerdem noch die sich berührenden Knochenenden möglichst genau an einander zu fixieren. Dies geschieht durch Naht mit Silberdraht oder durch Einschlagen langer, vernickelter Nägel (Hahn) oder durch Einschlagen von Elfenbeinstiften (Karewski). Nagelt man, so darf man bei den weichen Knochen der gelähmten Glieder mit den Nägeln nicht sparsam sein; jedenfalls müssen dieselben auch den zweiten Knochen vollständig durchdringen. Die Synovialis der Gelenke läßt man bei der Operation ganz unberührt. Sie zu exstirpieren, wie dies Zinsmeister vorschlug, ist unnötig.

Die Nachbehandlung ist eine einfache. Die Wundheilung erstrebt man nach exaktester Ausführung der Operation unter dem Schede'schen Blutschorf.

Den Silberdraht und die Elfenbeinnägel kann man einheilen lassen. Die vernickelten Nägel werden nach etwa 3 Wochen extrahiert, wenn sie sich gelockert haben. Dann werden wieder Kontentivverbände angelegt, bis die erstrebte Ankylose eingetreten ist. Um die an und für sich schon so weichen Knochen durch zu lange Unthätigkeit nicht noch mehr atrophieren zu lassen, lasse ich die fest geschienten Glieder möglichst früh gebrauchen.

Die Arthrodese ist, in der beschriebenen Weise ausgeführt, eine ungefährliche Operation. Dieselbe ist jetzt von verschiedenen Operateuren schon sehr oft gemacht worden, ohne daß ein Unglücksfall berichtet worden wäre. Man kann die Arthrodese daher ohne Bedenken an mehreren Gelenken desselben Individuums in einer Sitzung vornehmen. So habe ich an einem total an den unteren Extremitäten gelähmten Kinde ohne jeden störenden Zwischenfall und mit Erfolg in einer Sitzung beide Kniegelenke und das eine Fußgelenk verödet. Durch eine solche einzeitige Operation wird jedenfalls das Krankenlager ganz bedeutend abgekürzt, und das ist schon ein großer Gewinn.

Als eine sehr zweckmäßige Unterstützung der Arthrose am Fußgelenk hat Vulpius die Sehnenverkürzung der Muskeln an der Streckseite des Unterschenkels angegeben. Ich habe diese Operation

auch gemacht und dadurch eine sehr gute Fixation des sonst völlig schlaffen Fußgelenkes erreicht.

Ich will hier nicht unterlassen, darauf hinzuweisen, daß es uns des öfteren auch wohl gelingt, eine künstliche Vermehrung der Knochenbildung für das Zusammenheilen der angefrischten Knochenflächen durch Blutstauung oder Reize, die auf den Knochen wirken (Einschlagen von Nägeln), zu erzielen.

Nach diesen allgemeinen Betrachtungen wollen wir nun dazu übergehen, die Folgezustände der spinalen Kinderlähmung im einzelnen näher zu betrachten.

## Torticollis paralytica.

Der Schiefhals infolge von Lähmung des Musc. sternocleidomastoideus, die Torticollis paralytica, entsteht durch Lähmung des Nervus accessorius, und diese kann die Folge einer spinalen Kinderlähmung sein. Die Affektion ist im ganzen sehr selten, ich habe sie nur zweimal gesehen. Dieser paralytische Schiefhals ist dadurch charakterisiert, daß der Kopf eine leicht schiefe Stellung einnimmt, bedingt durch das Uebergewicht des gesunden Muskels der anderen Seite. Das Kinn ist etwas nach der kranken Seite gedreht und etwas gehoben. Der Kopf kann willkürlich nicht leicht nach der entgegengesetzten Seite gedreht, passiv aber leicht dorthin gedreht werden. Ganz ist die Drehungsfähigkeit des Kopfes aber nicht aufgehoben, indem dieselbe auch durch andere Muskeln ermöglicht sein kann.

Charakteristisch ist das Ausbleiben des auffallenden Muskelvorsprunges, wenn man die durch den Sternocleidomastoideus besorgten Bewegungen bei einigem Widerstand ausführen läßt, indem man z. B. das Kinn mit der Hand unterstützt und den Kranken auffordert, dasselbe stark nach abwärts oder seitwärts zu drücken. Es tritt dann nur der Muskelbauch der gesunden Seite hervor. Bei längerem Bestehen der Lähmung kann sich eine völlige Kontraktur des gesunden Muskels und damit dauernder Schiefstand des Kopfes ausbilden.

Auf die Veränderungen, die beim Caput obstipum an der Scheitelbasis, die ihre Symmetrie einbüßen kann, und die der Wirbelsäule, welche skoliotische Verkrümmung annimmt, will ich nicht näher eingehen.

Um die Diagnose einer paralytischen Kontraktur zu sichern, riet Boyer, den Patienten zu narkotisieren. In der Narkose sollte sich die Kontraktion des Antagonisten lösen, so daß der Kopf von selbst in seine Lage zurückfalle. Das stimmt aber nur für ganz frische Fälle. In älteren Fällen, wenn sich der Antagonist schon nutritiv verkürzt hat, ist es auch in Narkose unmöglich, durch Zug oder Druck die Deformität zu beseitigen. Selbstverständlich kann für die Diagnose der

paralytischen Kontraktur das Vorhandensein weiterer Lähmungen wichtig sein, ebenso wie sich durch Erhebung der Anamnese Anhaltspunkte gewinnen lassen.

Therapeutisch ist vor allen Dingen die elektrische Behandlung angezeigt, die ganz nach den früher geschilderten Grundsätzen zu leiten ist. In veralteten Fällen ist die weitere Behandlung die gleiche wie beim gewöhnlichen muskulären Schiefhals.

Die 2 Fälle, die ich beobachtet und behandelt habe, betrafen ein 6-jähriges Mädchen und ein 16-jähriges Fräulein. Im ersten Falle war der linke, im letzten Falle der rechte M. sternocleidomastoideus befallen. In beiden Fällen handelte es sich um veraltete Fälle. Neben der Lähmung des Sternocleidomastoideus bestanden beide Male noch typische Lähmungen an den unteren Extremitäten, so daß die Diagnose absolut klar war. Ich machte in beiden Fällen die subkutane Tenotomie des stark kontrahierten Muskels, legte dann Pappkravatten um den Hals und übte dann noch mehrere Wochen hindurch Massage, Gymnastik und Elektricität. Der Erfolg war beide Male ein befriedigender, indem die Patienten ihren Kopf wieder gerade tragen lernten.

### Paralytische Wirbelsäulenverkrümmungen.

Von Wirbelsäulenverkrümmungen, die als Folge einer Poliomyelitis anterior beobachtet werden, sei zunächst die Lordose genannt. Diese paralytische Deformität entsteht sowohl bei Lähmung der Bauchmuskeln, als ganz besonders bei Lähmung der langen Rückenstrecker. Sind die Bauchmuskeln gelähmt, so kommen die Patienten bei der aufrechten Körperhaltung in Gefahr, hintenüber zu fallen, da jetzt die langen Rückenstrecker ihre Antagonisten an der vorderen Körperfläche eingebüßt haben. Die Patienten helfen sich dann instinktiv dadurch, daß sie durch die Thätigkeit ihrer beiden Musc. ileopsoas die Lendenwirbelsäule stark nach vorn ziehen und den Oberkörper zurückbeugen. So entstehen die Lordosen stärksten Grades. Sind hinwiederum die langen Rückenstrecker gelähmt, so suchen die Patienten, um nicht vornüber zu fallen, das Gleichgewicht ihres Körpers dadurch herzustellen, daß sie den Oberkörper stark zurücklegen. Derselbe balanciert dann zwischen der Wirkung der Bauchmuskeln und seiner eigenen Schwere. Das Resultat ist aber wieder eine starke Lordose der Lendenwirbelsäule, denn in dieser wird natürlich, als in dem beweglichsten Teile der ganzen Säule, die Rückwärtsbiegung geschehen.

Charakteristisch für die paralytischen Lordosen ist es, daß die Vorwölbung der Wirbelsäule sofort verschwindet, wenn man die Patienten horizontal hinlegt. Die Wirbelsäule schmiegt sich dann der Unterlage platt an. Diese Lordosen fixieren sich sehr selten.

Weiterhin beobachtet man lordotische Ausbiegungen der Wirbelsäule jedesmal bei stärkeren Flexionskontrakturen des Hüftgelenkes;

hier sind sie die Folge der vermehrten Beckenneigung. Wir werden diese Fälle gelegentlich der Besprechung der paralytischen Hüftgelenkkontrakturen näher kennen lernen.

Die eigentlichen Lendenlordosen bei Lähmung der Bauch- oder Rückenmuskeln habe ich im ganzen 8 mal beobachtet und habe in allen diesen Fällen eine ausgezeichnete Stütze für die Wirbelsäule durch gutsitzende Stoffkorsette oder durch abnehmbare Holzkorsette erreicht. Ich würde also die Korsettbehandlung für ähnliche Fälle bestens empfehlen. Für Patienten der besseren Stände eignen sich unbedingt am besten die Stoffkorsette, da sie für die Patienten ungleich bequemer sind als abnehmbare feste Korsette. Das Korsett, wie ich es machen lasse, ist dasselbe, wie ich es für die Behandlung Tabeskranker später beschreiben werde.

Häufiger als die Lordose bildet sich nach spinaler Kinderlähmung die paralytische Skoliose aus, wenn eine Seite des Rückens vorzüglich gelähmt ist. Die gesunden Muskeln werden dann meist die Wirbelsäule gegen ihre Seite hin ausbiegen, so daß dann eine Verkrümmung der Wirbelsäule entsteht. Eine solche kann sich aber auch aus rein statischen Gründen ausbilden. Wenn nämlich bei paretischer Rückenmuskulatur der Rumpf aufrecht getragen werden soll, so sucht der Patient instinktiv die Haltung der Wirbelsäule, welche ihm durch Inanspruchnahme seiner Knochenhemmungen den größten Halt gewährt, und damit können sich dann je nach dem Grade der Lähmungen verschiedenartig gestaltete Verkrümmungen ausbilden.

Die paralytischen Skoliosen sind erst neuerdings wieder richtig gewürdigt worden. Einschlägige Arbeiten lieferten Mousarrat, Hallion, Messerer, Kirmisson, Sainton und Mirallié. Nach den bezüglichen Mitteilungen ergiebt sich, daß die Konvexität der paralytischen Skoliosen in der größten Mehrzahl der Fälle (14 mal unter 17 Fällen) nach der gesunden Seite gerichtet war, nur 3 mal fand sich die Konvexität der Skoliosen auf der gelähmten Seite.

Charakteristisch für die paralytischen Skoliosen ist es, daß sie sich erst sehr spät oder gar nicht fixieren, daß es nur selten zu hochgradiger Rippenbuckelbildung kommt, und daß die Achsendrehung der Wirbel sehr in den Hintergrund tritt. Zweitens findet man auch einen Unterschied der elektrischen Erregbarkeit der Muskeln der kranken Seite zu Gunsten der gesunden.

Nicht selten findet man ferner eine Entwickelungshemmung des Thorax auf der gelähmten Seite und infolgedessen eine hochgradige Asymmetrie des Thorax. Messerer beobachtete 8 hierher gehörige Fälle, von denen 7 die skoliotische Verkrümmung nach der der gelähmten Seite entgegengesetzten Richtung aufwiesen, und nur bei einem Falle war Lähmung und Skoliose gleichseitig.

Ich habe unter meinem Material eine große Anzahl von Skoliosen

im Gefolge der spinalen Kinderlähmung beobachtet. Wir müssen aber hier die Fälle unterscheiden, in denen die Skoliose sozusagen nur sekundär in Betracht kommt, das sind alle die Fälle, in denen die Skoliose eine statische ist, als Folgeerscheinung der Verkürzung eines Beines oder einer Flexionskontraktur am Hüft- oder Kniegelenk, und die Fälle, in denen es sich um eine wirkliche paralytische Skoliose handelt, d. h. um Fälle, in denen die Skoliose eine Folge der Lähmung der Rückenmuskulatur ist. Solche Fälle habe ich unter meinem Material 6. In 5 derselben war, wie das nach dem oben Gesagten die Regel ist, die Konvexität der Skoliose nach der gesunden Seite gerichtet; 1 mal dagegen sah ich sie nach der gelähmten Seite. Da dieser Fall auch insofern interessant ist, als sich die Skoliose fest fixiert hat, lasse ich ihn hier ausführlicher folgen.

G. B., 15 J. alt, leidet seit 8 Jahren an den Folgen einer spinalen Kinderlähmung. Er war als Kind bis dahin immer gesund und kräftig. Als er 5 Jahre alt war, überkam ihn die Krankheit, während er im lebhaften Spiel begriffen war. Nach dreitägigem heftigem Fieber war die ganze rechte Seite gelähmt. Er wurde gleich mit Bädern, Elektricität und Massage behandelt und nach einiger Zeit konnte er wieder gehen, aber der r. Fuß schleppte und die ganze r. Seite blieb schwach. Die Skoliose hat sich erst vor 3 Jahren ausgebildet.

Fig. 8.

Status: Gesund aussehender Knabe, dessen ganze rechte Seite dünner ist als die linke. Die r. Glutäalfalte verläuft etwas höher als die l. Die Brustwirbelsäule ist stark nach der r. Seite ausgebogen, und zwar überschreitet sie ein vom letzten Halswirbel gefälltes Lot um 4 cm an der Stelle der größten Ausbiegung (Fig. 8). Eine umgekehrte Ausbiegung weist die Lendenwirbelsäule auf. Der Oberkörper erscheint ganz über die r. Beckenhälfte verlagert, so daß der frei herabhängende r. Arm etwa 3 Finger breit neben dem r. Oberschenkel sich befindet. Die linke hintere Thoraxhälfte ist dementsprechend eingesunken, während die r. hinteren Rippen sich stark nach rechts und hinten verbogen haben. Die Schulterblätter und desgleichen die Schultern befinden sich in gleicher Höhe. Während aber das l. Schulterblatt dem Thorax mehr flach anliegt, springt auf der r. Seite der untere Schulterblattwinkel spitz nach hinten hervor. Auf der linke Seite springt, von hinten gesehen, die Crista ossis ilei stark hervor, während sie auf der rechten Seite infolge des überhängenden Rippenbuckels nicht zu sehen ist. Von vorn gesehen, weist der Thorax — abgesehen von seinem Ueberhängen nach der r. Seite — sehr geringe

Veränderungen auf. Oberschenkelumfang — 20 cm oberhalb des oberen Patellarrandes gemessen — rechts $37^1/_2$, links $41^3/_4$ cm. Wadenumfang r. $29^1/_4$, l. $30^1/_2$. Rohe Kraft an der Hand l. und r. gleich, dito an den Beinen. Beinlängen gleich. Manuell ist die Skoliose nicht auszugleichen. Sensibilität überall gut erhalten. Die Erregbarkeit der Rückenmuskulatur ist auf der r. Seite geringer wie links.

Pat. ist zur Zeit 2 Monate in meiner Behandlung und ich kann feststellen, daß schon eine wesentliche Besserung des Leidens eingetreten ist.

Ich erkläre mir die Ausbildung des rechtsseitigen Buckels bei rechtsseitiger Lähmung auf die Art, daß sich Patient immer mehr so auf die kranke Seite herübergelegt hatte, daß er eine knöcherne Unterstützung und festen Halt an den Rändern der Wirbel finden konnte. Der Körper war hier also imstande, den Zug der gesunden Muskeln zu überwinden.

Bei der Behandlung der paralytischen Skoliose wird man, wenn irgend angängig, so bald als möglich durch Massage und Anlegen eines Stützkorsettes eine größere Ausbildung der Skoliose zu verhüten suchen. Ist die Rückgratverkrümmung aber nicht mehr so leicht zu redressieren, daß die Wirbelsäule in einem Korsett gerade gerichtet werden kann, so wird man, wie bei jeder anderen Skoliose, damit beginnen, die Wirbelsäule zu mobilisieren, die Muskeln durch Massage zu stärken, um nach erfolgreicher Redression das Stützkorsett anzulegen, wie wir auch jede andere Skoliose behandeln.

### Paralytische Deformitäten an der oberen Extremität.

Gehen wir nun zur Schulter über, so kommt hier das paralytische Schlottergelenk in Betracht. Die Schultermuskeln, vor allem der Deltoideus und die Auswärtsroller, sind bekanntlich gleichzeitig die Spanner der Schultergelenkskapsel. Aehnlich wie der Limbus cartilagineus am Hüftgelenk sorgen sie für die Aequilibrierung des Armes am Schultergelenk. Werden nun diese Muskeln durch eine Poliomyelitis ant. funktionsuntüchtig, so verliert die Kapsel ihre Spannung, der Arm aber sinkt seiner Schwere und dem Zuge der Innenrotatoren folgend soweit herab, als es die schlaffe Kapsel erlaubt. Das Gewicht des Armes zieht nun beständig an der atonischen Kapsel und vermag diese dadurch in bedeutendem Maße zu dehnen. Damit ist aber die Funktion des Gelenkes vernichtet; es ist ein Schlottergelenk entstanden. Es kann eine solche Schulterlähmung ohne alle Beteiligung der Extremitäten für sich allein bestehen.

Bei der Schulterlähmung ist die normale Wölbung verloren gegangen, das Acromion springt scharf hervor, unter dem Acromion befindet sich eine tiefe Delle, welche in einem sanft konvexen Bogen in die Kontur des Armes übergeht. Diese Delle ist durch das Herabsinken des Armes entstanden, indem der Luftdruck die Weichteile zwischen das Acromion und den Humeruskopf nach innen drängt. Der

Arm hängt schlaff am Leibe herab; er ist dabei meist zugleich nach einwärts gedreht, während die Hand in starker Pronationsstellung steht. Es kommt diese Einwärtsrotation des Armes mit Hyperpronation der Hand jedesmal zustande, sobald nach Ausschaltung der Auswärtsdreher die Bewegung des Oberarmes lediglich der Wirkung der Einwärtsroller, des Pectoralis major, des Latissimus dorsi und des Teres major anheimgegeben ist. Der ganze Arm baumelte nur noch so zu sagen an der schlaffen Kapsel. Man kann ihn nicht nur nach vorn, sondern auch nach hinten in den größten Exkursionen schwingen, ebenso leicht ihn aber auch soweit erheben, daß der Kopf die Gelenkpfanne berührt, oder ihn wieder soweit nach vorn oder hinten schieben, daß er subluxiert auf den Rändern der Pfanne steht. Sobald der Arm wieder sich selbst überlassen bleibt, sinkt er seiner Schwere nach herab, soweit es die Länge seiner Kapsel erlaubt. Es ist also eine exquisite Schlotterverbindung vorhanden.

Eine aktive Erhebung des Oberarmes ist nicht möglich, denn der Patient kann nur sein Schulterblatt bewegen, die Bewegung dieses letzteren hat aber infolge der Kapselerschlaffung keinen nennenswerten Einfluß auf die Bewegung des Armes. Der Patient kann höchstens mit Zuhilfenahme der Brust- und Rückenmuskeln Schleuderbewegungen mit dem Arme ausführen. Ebenso ist durch die Hyperpronation des Vorderarmes der Gebrauch der Hand sehr eingeschränkt.

So wie die Muskeln dem Auge schwach entwickelt erscheinen, so sind sie es auch in der That. Bei der Betastung derselben fühlt man unter der Haut statt des prallen Muskelpolsters nur eine weiche, schlaffe Masse. Die faradische Erregbarkeit der Muskeln ist meist fast ganz aufgehoben, während die kutane Sensibilität erhalten bleibt.

Die paralytische Schulterdeformität kann von selbst nicht heilen. Im Gegenteil verschlechtert sich der Zustand mit dem Wachstum der Kinder mehr und mehr. Der Abstand des Kopfes vom Acromion, der anfangs wohl nur 1 cm betragen hatte, nimmt mehr und mehr zu, so daß er schließlich 3 cm und mehr betragen, ja selbst so groß werden kann, daß man in die Rinne zwischen Kopf und Acromion 3—4 Finger hineinzulegen vermag.

Zu der Deformität, zu der Muskelatrophie und der Gebrauchsunfähigkeit fast der ganzen oberen Extremität gesellt sich dann im weiteren Verlauf stets noch ein Zurückbleiben der ganzen Entwickelung der befallenen Teile. Das Knochenwachstum bleibt in allen Dimensionen verringert, so daß nicht nur der Oberarm, sondern auch die Scapula und die Clavicula im späteren Leben bedeutend kürzer sind wie an der anderen Seite, und die Atrophie sich auch auf die ganze obere Rumpfhälfte erstreckt.

Ich habe das paralytische Schlottergelenk bisher 6 mal zur Behandlung bekommen und bin dabei folgendermaßen verfahren. Zu-

nächst suchte ich den gelähmten atrophischen Muskeln die Last des Armes abzunehmen, d. h. den letzteren so zu stützen, daß die Ursprungs- und Ansatzstellen der gelähmten Muskeln wieder einigermaßen in ihre richtige anatomische Lagerung zueinander gebracht werden. War dies erreicht, so wurde dann durch konsequente Anwendung methodischer Massage, elektrischer Behandlung, Hydrotherapie und Gymnastik die gelähmten und atrophischen Muskeln wieder zur Aktion zu bringen gesucht.

Für die Unterstützung des Armes, d. h. seine Fixation an dem Schulterblatt, sind mehrfache Vorrichtungen angegeben worden. So z. B. von Schüssler, der in Verbindung mit der Massage, Gymnastik und Elektricität nach $6^1/_2$-jähriger Behandlung in einem sehr schweren Falle von Lähmung der rechten Schulter erreichte, daß die Patientin schreibt, zeichnet, arbeitet, ja auch ziemlich fertig Klavier spielt.

Die Schüssler'sche Bandage besteht im wesentlichen aus einem Schulterring, an dessen innerer Fläche 3 Kissen angebracht sind, und dessen innerer Rand, wenn die Bandage flach vor uns liegt, um einen Halbmesser von 45 cm gekrümmt ist. Die Luftkissen können genügend aufgeblasen werden, so daß dem Gelenk die nötige Stütze gegeben werden kann, ohne daß Druckerscheinungen auf Nerven und Gefäße hervorgerufen werden. Die beiden inneren Luftkissen, welche vor und hinter der Schulter ihre Lage haben, gleichen zwei gleichschenkligen Dreiecken, die ihre Spitze nach der Achselhöhle kehren. Das größere, in der Achselhöhle liegende Luftkissen stellt eine abgestumpfte Pyramide dar mit stark abgerundeten Kanten und so schräger Achsenstellung, daß die obere Grundfläche zum Teil die untere Grundfläche und damit den inneren Rand der Bandage überragt.

Den gleichen Zweck wie die Schüssler'sche Bandage verfolgt eine von Tiemann konstruierte Schulter-Oberarmkappe, aus Leder gefertigt.

Ich habe folgenden Hülsenapparat konstruiert, den ich für die Schlottergelenke der Schulter sehr empfehlen kann. Eine den Oberarm fest umschließende Lederhülse ist oberhalb des Ellenbogengelenkes so weit ausgeschnitten, daß die Beugebewegung des Unterarms gegen den Oberarm ohne Hindernis ausgeführt werden kann. Diese Lederhülse geht aber noch kappenförmig — an der Streckseite — über das Ellenbogengelenk hinweg noch eine kleine Strecke auf den Unterarm über, so daß derselbe in rechtwinkliger Beugung gegen den Oberarm festgehalten wird. Diese Stützkappe gestattet aber zugleich die Streckung des Unterarms, wobei natürlich das Ellenbogengelenk ein wenig aus der Kappe heraustreten wird, um bei der Beugung dann leicht wieder seine Stütze in der Kappe zu finden.

Das Ellenbogengelenk und mit ihm der Oberarm wird dadurch an das Schulterblatt fixiert — d. h. an die Gelenkfläche gedrückt — daß

die Oberarmhülse mit Schienen an eine Schulterkappe befestigt ist, die wiederum durch Gurte, die zur Achselhöhle der entgegengesetzten Seite verlaufen, gut fixiert ist. Scharniergelenke an den Schienen zwischen Oberarmhülse und Schulterkappe gestatten genügende Beweglichkeit des Armes. Um die Bewegungsfähigkeit bei gelähmten Muskeln zu steigern, bringt man Gummizüge an, welche in der gewollten Zugrichtung ihre Wirkung auszuüben imstande sind. Um den Musc. deltoides zu ersetzen, befestigt man vorn oben an der Hülse ein Gummiband, das über die Schulter hinweg schräg über den Rücken zum entgegengesetzten Hüftbein verläuft, wo es an einem Korsett befestigt wird. So ist es dem Patienten ermöglicht, seinen Arm wieder einigermaßen zu gebrauchen, zum Munde zu führen etc. (Fig. 9a u. 9b).



Fig. 9a.

Einen anderen einfacheren Apparat kann ich auch als recht praktisch empfehlen. Auch bei diesem haben wir eine Oberarmhülse und Schulterkappe. Die Hülse hat aber hier keine Ellenbogenkappe. An einer Schiene, die an der Außenseite der Hülse verläuft, sind in der Höhe des Gelenkes zwei Scharniere so angebracht, daß die Ab- und Adduktion, Flexion und Extension ausgeführt werden kann; der Arm wird so genügend fixiert und gestattet alle Bewegungen, wobei event. Gummizüge ausgeschaltete Muskeln ersetzen.

Ist die Brauchbarkeit des Armes auf orthopädischem Wege nicht zu erreichen, so vermögen wir dieselbe doch noch auf operativem Wege, nämlich durch die Arthrodese des Schultergelenkes, zu erzielen.

Hierbei kommt es hauptsächlich darauf an, den Kopf an die Cavitas glenoidalis und, wenn es geht, auch an das Acromion zu befestigen. Es geschieht dies am besten mittels Silberdrahtes. Stets soll man auch ein gutes Stück der Kapsel exstirpieren, so daß die Gelenkhöhle möglichst verkleinert wird.

Eine knöcherne Verwachsung der Gelenkenden wird man wohl durch die Arthrodese des Schultergelenkes kaum erzielen. Eine solche ist aber auch gar nicht nötig. Wenn es nur gelingt, den Kopf möglichst nahe an das Schulterblatt zu halten, so werden die Bewegungen dieses letzteren auf den Oberarm übertragen werden können, indem

die Patienten dann lernen, ihren Pectoralis major und Latissimus dorsi, sowie den Trapezius und die Rhomboidei so zu verwenden, daß sie mit denselben, während sie vorher nur Schleuderbewegungen ausführen konnten, jetzt zweckmäßige Ab- und Adduktionen, sowie Hebe- und Senkbewegungen des Oberarmes, wenn auch nur in bescheidenem Maße, ausführen können. Die Arthrodese bleibt jedenfalls nur das ultimum refugium, und nur als solches können wir dieselbe empfehlen.

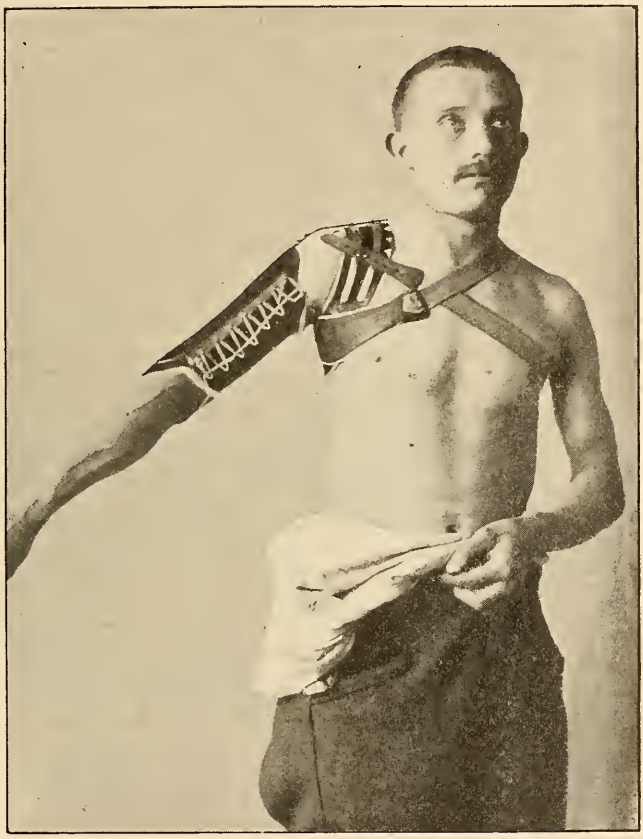

Fig. 9b.

Eine andere Folgeerscheinung der spinalen Kinderlähmung, soweit sie die Schulter betrifft, ist das flügelartige Abstehen der Schulterblätter. Diese Deformität wird durch die Paralyse des Musc. serratus antic. major bedingt. Auch diese Affektion kann als der einzige Ueberrest einer ausgedehnten Lähmung zurückbleiben. Die Dignose ist leicht zu stellen, kann man doch nicht nur das Abstehen des Schulterblattes leicht sehen, sondern auch leicht die Vorderfläche des Knochens abtasten.

Oefters als im Gefolge der spinalen Kinderlähmung findet sich diese Deformität im Gefolge der juvenilen Formen der progressiven Muskelatrophie. Ich werde Gelegenheit haben, bei der Besprechung dieser Erkrankung auf die Deformität und ihre Behandlung zurückzukommen.

Ebensowenig wie man am Schultergelenk jemals Stellungsanomalien, durch Muskelkontrakturen verursacht, beobachtet, ebensowenig kommen diese auch beim Ellenbogengelenk vor. Denn in beiden Gelenken wirken die Schwere des herabhängenden Gliedes, sowie die vielen willkürlichen oder unwillkürlichen Bewegungen in der doch völlig schmerzfreien Extremität einer Kontrakturstellung entgegen. Etwas anders ist es ja z. B. bei der Hand, wo die verhältnismäßig leichten Finger eher dem Zuge der sich kontrahierenden Muskeln nachgeben werden. Selbstverständlich wird auch hier wegen der häufigen Motionen in den Gelenken nur spät und selten eine starre Kontrakturstellung sich ausbilden. Seeligmüller sah 5mal Flexionsstarre, einmal eine Extensionskontraktur. Wir müssen uns bei der Erklärung der Kontrakturen doch stets vor Augen halten, daß dieselben sich nur ausbilden werden, wenn eine dauernde Annäherung der Ansatz- und Ursprungsstellen der Muskeln eingetreten ist. Was nun speciell das Ellenbogengelenk anbelangt, so wird man selten Grund haben, operativ vorzugehen, und zwar nur wenn alle das Gelenk bewegenden Muskeln gelähmt sind. In diesem Falle wird die Arthrodese vorgenommen: der Arm wird nicht etwa in gestreckter Stellung fixiert, sondern um ihn gebrauchsfähig zu machen, so daß er doch einigermaßen die Bedürfnisse des täglichen Lebens verrichten kann, wird die rechtwinklige Fixation des Unterarmes gegen den Oberarm vorgezogen.

Ist aber auch nur einer der gelenkbewegenden Muskeln funktionstüchtig, so werden die wichtigsten ausgeschalteten Muskeln durch Gummizüge, Spiralen oder Federn, die an den den Ober- und Unterarm umgebenden Schienenhülsen zweckentsprechend angebracht sind, ersetzt, wie ich es sowohl beim Biceps wie Triceps erfolgreich gethan habe.

Handelt es sich beim Oberarm um Paralyse einiger wichtiger Muskeln, so kann man auch hier mit der Sehnentransplantation befriedigende Resultate erreichen. Wie man die Operation auszuführen hat, darüber muß man sich in jedem einzelnen Falle nach Maßgabe der vorliegenden Verhältnisse entscheiden.

Einen von mir behandelten Fall will ich hier kurz anfügen:

E. B., 7 J. alt, wohl genährt, im allgemeinen gut entwickelt, trägt die Zeichen einer linksseitigen spinalen Kinderlähmung. Besonders ist der linke Arm ergriffen. Derselbe wird im Ellenbogengelenk gebeugt gehalten, kann aber passiv, nicht aktiv gestreckt werden.

Operation: Schnitt bis auf die Muskulatur von etwa 10 cm Länge an der Hinterseite des Oberarmes, $1^1/_2$ Finger unter dem Acromion beginnend, über den hinteren Teil des Deltoides und das obere Ende des Triceps verlaufend. Der Deltoides zeigt sich von schöner, frischroter Beschaffenheit, während die zu Gesicht kommenden Teile des Triceps ein mehr blaßrotes, fettig-degeneriertes Aussehen haben. Der Triceps (Caput externum und longum) wird so hoch als möglich oben durchgeschnitten und vom Knochen losgelöst. Danach wird der Arm in vollkommene Streckstellung im Ellenbogengelenk gebracht und über die Horizontale erhoben. Die Tricepsenden werden heraufgezogen und an der Stelle, wo sie den Deltoides berühren, wird der letztere Muskel in einer 2 Finger breiten Stelle wund gemacht durch Abtragen der obersten Schichten mit dem Skalpell. In diese Deltoideswunde werden nunmehr die Tricepsenden mit 7 Seidennähten gut vernäht. Schluß der Wunde mit 6 Seidenknopfnähten. Sterile Kompresse. Dicke Polsterung unter die Achselhöhle und Anlegung eines Gipsverbandes um den ganzen Ober- und Unterarm und die linke obere Thoraxseite. Der Arm wird dadurch in horizontal-seitlicher Stellung gut erhalten.

Nach ca. 14 Tagen ist die Wunde bis auf eine kleine, granulierende Stelle fast geheilt. Verband weggelassen. Der Arm befindet sich in leicht abduzierter Haltung, gut gestreckt.

In den folgenden Wochen aktive Bewegungsübungen im Ellenbogengelenk. Die Beugungsfähigkeit nimmt allmählich zu, der Arm kehrt ganz gut in seine Streckstellung zurück.

Derselbe Fall war durch eine Radialislähmung kompliziert. Bei der Aufnahme des Kindes hing die Hand, wenn der Arm wagerecht erhoben war, in Beugestellung schlaff herab. Die Dorsalflexion, die Ab- und Adduktion der Hand ist vollkommen unmöglich. Die Finger stehen gebeugt, ihre erste Phalanx kann nicht gestreckt werden. Der gerade ausgestreckte und proniert gehaltene Vorderarm kann nicht supiniert werden. Die Beugung des Vorderarmes in supinierter Stellung ist erhalten. Die Endphalangen der Finger können, wenn man die ersten Phalangen unterstützt, gestreckt werden, desgleichen der Daumen, wenn auch nur mäßig.

Auch die Beuger der Hand sind stark geschwächt, der Musc. flexor carpi ulnaris wirkt am besten von allen. Die elektrische Erregbarkeit ist im ganzen Radialisgebiet erloschen. Zunächst wird ein Apparat angefertigt, der vermittelst einer Lederhülse den Vorderarm und die Hand einschließlich des Handgelenkes umfaßt. Auf dieser Lederhülse sind entsprechend den einzelnen Strecksehnen Gummizüge angebracht.

Da es sich aber zeigte, daß die geschwächten Beuger den Zug der Gummibänder nicht zu überwinden vermochten, wurde die Operation vorgenommen.

Es wird mit einem 7 cm langen Schnitt vom Proc. styl. ulnae an der Ulna entlang aufwärts die Haut und das Unterhautgewebe bis auf die Ulna durchtrennt. Nach Bloßlegung der Sehne des Flexor carpi ulnaris wird derselbe möglichst peripher durchschnitten und mit Schieber festgefaßt. Nunmehr wird mit einem scharfen Haken der obere Wundrand weit über die dorsale Handgelenksseite herübergezogen und die Sehne des Ext. digitor com. aufgesucht, bei kräftiger Dorsalflexion der Hand. Das freie centrale Sehnenende des Flexor carpi ulnaris wird durchgeführt und unter Anspannung beider Sehnen an den Ext. dig. com. nach seiner fächerförmigen Teilung mit 4 Seidenfädchen gut vernäht. Schluß der Hautwunde

mit 4 Seidenknopffäden. Aseptischer Verband. Volare Gipsschiene in starker Dorsalflexion der Hand.

Nach Abnahme des Verbandes steht die Hand in gut gestreckter Stellung. Die Finger können aktiv gestreckt werden. Beugung der Finger nur wenig möglich.

In den nächsten Wochen ganz vorsichtige Massage und galvanischer und elektrischer Strom.

Wenige Wochen danach hat die Beugefähigkeit der Finger gut zugenommen, so daß das Kind schon leicht greifen und festhalten kann.

Besprechen wir nun die ziemlich seltene Folgeerscheinung der spinalen Kinderlähmung: die paralytischen Kontrakturen der Finger. Gewöhnlich stellt sich dabei die gelähmte Hand in Flexion, während sie von dem pronierten Vorderarm herabhängt. Ausnahmsweise stellt sie sich auch anders, dann nämlich, wenn äußere mechanische Einflüsse auf sie eingewirkt haben. So ist dieselbe bei einem Patienten dadurch, daß er die Hand Jahre hindurch bei rechtwinkelig gebeugtem Ellenbogengelenk in einem Tuche herabhängend trug, in reiner Ulnarflexion fixiert worden. Hat die Paralyse allein den Radialis betroffen, so hängt die Hand schlaff herab, kann weder erhoben noch dorsal flektiert werden. Werden an den gebeugten Fingern willkürliche Streckversuche gemacht, so tritt nur die für die Wirkung der Interossei und Lumbricales charakteristische partielle Streckbewegung ein, d. h. es werden bei bestehender Beugung der Grundphalangen nur die Mittel- und Nagelphalangen gestreckt.

Ist nur der Ulnaris ergriffen, so entsteht die „Greifenklaue". Bei Beginn der Lähmung ist die Ulnarflexion und Abduktion der Hand und die Beugung der 3 letzten Finger aufgehoben. Später führt dann die Hemmung der letzteren Bewegung zu der charakteristischen partiellen Extensionskontraktur, neben der immer auch die Atrophie der Weichteile in den Zwischenknochenräumen auffällt. Am stärksten ist die Deformität stets am 4. und 5. Finger ausgeprägt, doch beteiligen sich allmählich auch die anderen Finger.

Die Medianuslähmung schließlich charakterisiert sich durch die Unmöglichkeit der Bewegung der 2. und 3. Phalanx am Zeige- und Mittelfinger, und durch die aufgehobene Beugungs- und Oppositionsfähigkeit des Daumens. Die Flexion der ersten Phalanx ist dagegen mittels der Interossei an den 4 letzten Fingern unbehindert.

Therapeutisch wende man Elektricität, Massage, Gymnastik und redressierende Apparate an. Als Gymnastik eignet sich wieder vorzüglich die Pendelmethode von Krukenberg. Denn der Thätigkeit der Muskeln wird bei dieser Methode kein Widerstand gesetzt, sondern die Kraft derselben im Gegenteil durch die Trägheit des Pendels multipliziert. Dazu kommt noch ein weiteres Moment. Wie wir gesehen haben, kommt die paralytische Kontraktur dadurch zu stande, daß alle Bewegungsintentionen in der Richtung der nicht gelähmten Muskeln

wirken. Dieser Nachteil, welcher durch das Uebergewicht der nicht gelähmten Antagonisten entsteht, wird nun bei den Pendelübungen ausgeglichen, denn das Pendel ersetzt durch seinen Rückschlag die Bewegung der gelähmten Muskeln.

Um den Gebrauch der gelähmten Finger zu gestatten, ist schon eine ganze Reihe von Stützapparaten konstruiert worden. Ich habe die bezüglichen Apparate von Delacroix, Duchenne und Carrière, die teils die Spirale, teils den elastischen Zug als redressierendes Agens verwendeten, in meinem Lehrbuch der orthopädischen Chirurgie abgebildet. Ich habe in meinen Fällen mit dem besten Erfolg die

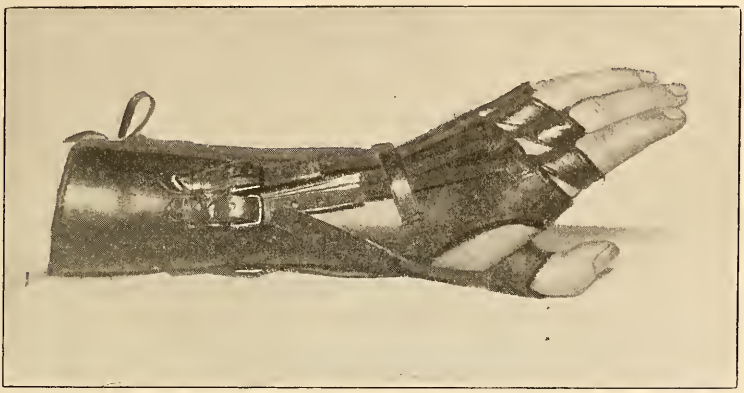

Fig. 10.

vorzügliche Heusner'sche Vorrichtung verwendet (Fig. 10). An einer die Hand und den Vorderarm umfassenden Lederkapsel sind vermittelst verstellbarer Riemen Gummibänder angebracht, welche mit Hülsen für jeden einzelnen Finger, auch den Daumen, in Verbindung stehen. Mittelst solcher Vorrichtung wird die gelähmte Hand selbst für die Verrichtung feinerer Arbeiten wieder brauchbar gemacht.

In neuester Zeit sind nach dem Vorgange von Franke wiederholt operative Eingriffe zur Funktionsherstellung der gelähmten Finger vorgenommen worden. Die Operation ist wiederum die Sehnentransplantation. Ich selbst habe in einigen Fällen ebenfalls mit gutem Erfolg diese Operation ausgeführt. Eine dieser Operationen ist schon beschrieben worden (gelegentlich der Besprechung der Transplantation des Musc. triceps auf den Deltoides). Die Krankengeschichte dreier anderer Fälle lasse ich hier folgen und bemerke, daß, wie aus den Krankengeschichten hervorgeht, 2 Fälle operiert wurden, in denen es sich um cerebrale Kinderlähmungen handelte. Später bei Besprechung dieser Erkrankung werde ich nochmals auf diese Operationen hinweisen müssen.

T. P. aus F. leidet seit ihrem 2. Lebensjahre an einer cerebralen Kinderlähmung. Pat. ist jetzt 8 Jahre alt, sieht blühend aus und ist gut entwickelt. Sie hinkt leicht, und fällt bei der Betrachtung auf, daß das rechte Kniegelenk und das rechte Ellenbogengelenk leicht gebeugt gehalten werden, und daß ferner die rechte Hand herabhängt. Eine nennenswerte Atrophie der rechten Seite besteht nicht. Aktive Bewegungen im Schultergelenk und Ellenbogengelenk gut ausführbar, nur kann das letztere nicht vollkommen gestreckt werden. Man fühlt dann spastische Widerstände in den Beugemuskeln (Biceps und Brachialis int.); das Gleiche ergiebt sich am Kniegelenk, der Musculus semimembranosus, semitendinosus und Biceps spannen sich an und leisten der vollkommenen Streckung Widerstand. Die Fußmuskeln und die Muskeln der Hüfte sind etwas schwächer als links, doch ist der Unterschied unbedeutend.

Läßt man die Pat. den rechten Arm wagerecht halten, so hängt die Hand in Pronationsstellung; die Grundphalangen der Finger können aktiv ein klein wenig gestreckt werden. Streckung und Abduktion des Daumens ist ausführbar. Die Supination der Hand ist aufgehoben. Bei dem Versuch, die herabhängende Hand zu strecken, wird dieselbe nach der ulnaren Seite verzogen, etwas gedreht und nicht ganz bis zur Wagerechten erhoben. Strecken der radialen Seite der Hand und Adduktion derselben ist ganz ausgeschlossen. Bringt man passiv die Hand in normale Haltung, so können Gegenstände fester gefaßt werden als bei herabhängender Hand. Es wirken also in diesem Falle aus dem Radialisgebiet: der Triceps, der Extensor carpi ulnaris, der Extensor digitorum communis longus, die Abduktoren und Extensoren des Daumens, doch sind alle geschwächt. Gar nicht wirksam sind der Extensor carpi radialis longus und die Supinatoren. Die elektrische Untersuchung bestätigt die gegebenen Verhältnisse.

BOSTON MEDICAL LIBRARY DEC 10 1901

Am 15. Juni wird das Kind operiert, Narkose 20 Minuten, 15 g Chloroform. In Blutleere wird mit einem 4 cm langen Schnitte die Sehne des Extensor carpi radialis longus aufgesucht, gut isoliert und bei starker Dorsalflexion der Hand zwischen 2 Klemmen einen Finger breit oberhalb des Radiusköpfchens durchschnitten. Die beiden Sehnenenden werden einmal durchflochten, soweit als möglich in der Längsrichtung voneinander verschoben und mit 3 Seidenfäden vernäht. 2 Seidennähte dienen zum Verschluß des Unterhautzellgewebes, 3 zum Verschluß der Hautwunde. Aseptischer Verband; zur Fixation dient eine volare Gipsschiene, welche bei dorsal und radial flektierter Hand angelegt wird. — Nach 5 Tagen Verbandwechsel, die Wunde ist glatt verheilt, die Nähte werden entfernt. Am 29. Juni wird die Gipsschiene weggelassen, die Hand steht in gerader Richtung noch leicht dorsal flektiert, die Finger können aktiv ganz gut gebeugt und wieder gestreckt werden. Ein kleiner Ball wird verhältnismäßig kräftig gedrückt. In den folgenden Wochen wird der Vorderarm leicht massiert und elektrisiert und durch Bewegungsübungen gekräftigt. 14 Tage später wird Pat. entlassen, die Greifkraft der Hand, die sich in normaler Stellung befindet, hat noch zugenommen.

Die Verhältnisse lagen in diesem Falle von partieller Radialislähmung recht günstig. Wir haben, um dieses günstige Resultat zu erreichen, weiter nichts nötig gehabt, als durch Verkürzung des Extensor carpi radialis die Hand mechanisch in Streckstellung zu bringen und durch die Nachbehandlung die noch vorhandene Kraft der nur geschwächten Muskeln zu stärken.

M. E. aus M., 17 Jahre alt, stammt aus gesunder Familie und soll bis zum Alter von 11 Jahren gesund gewesen sein. Im Mai 1893 fühlte sich Pat. nicht recht wohl, sie legte sich nieder und es trat bald eine etwa 6 Stunden anhaltende Bewußtlosigkeit ein, die mit Zuckungen am ganzen Körper eingeleitet wurden. In den folgenden Tagen soll hohes Fieber bis 40° bestanden haben. Ganz langsam bildete sich im Anschluß an diesen Anfall eine Lähmung des rechten Armes und rechten Beines aus, die durch Anwendung von Elektricität etwas gebessert sein soll. In den letzten 5 Jahren ist Pat. nicht mehr behandelt worden, ohne daß eine Aenderung in ihrem Zustande eingetreten sei. Es handelt sich um ein mittelkräftiges Mädchen, das bis auf den rechten Arm und den rechten Unterschenkel normal gebaut ist. Pat. hinkt etwas, das rechte Bein steht beim Gehen in leichter Adduktionsstellung und wird im Kniegelenk stärker als links gebeugt, damit der in leichter Equinovarusstellung befindliche Fuß nicht mit seiner Spitze am Boden schleift. Pat. kann den Fuß nicht ganz zum rechten Winkel dorsal flektieren, dabei springt die Sehne des Extensor hallucis longus stark hervor, und die große Zehe stellt sich im Metatarsophalangealgelenk in fast rechtwinkelige Dorsalflexion. Der Extensor digitorum communis longus und der Tibialis anticus sind geschwächt, die Peronei und die Wadenmuskulatur wirken recht gut. Die Oberschenkelmuskulatur ist normal, das Bein weist keine nennenswerte Atrophie auf.

Die Schultermuskulatur des rechten Armes ist kräftig, das Ellenbogengelenk wird in einem Winkel von 135° gebeugt gehalten. Fordert man die Pat. auf, den Arm noch weiter zu strecken, so gelingt dies nur wenig mehr, trotzdem an und für sich der Triceps ebenso kräftig wie auf der linken Seite wirkt. Versucht man den Arm passiv noch weiter zu strecken, so stellen sich dem Spasmen in der Beugemuskulatur entgegen; die Hand hängt bei wagerecht erhobenem Vorderarm in Pronationsstellung herab, dabei kann der letztere nicht soweit supiniert werden, daß Pat. in ihre Hohlhand sehen kann. Der Daumen wird stark adduziert gehalten, so daß er von der Streckseite der Hand aus gar nicht sichtbar ist. Die Finger stehen ganz leicht gebeugt. Beim Versuch, die Hand zu strecken oder eine Faust zu machen, erhebt sich dieselbe in Ulnarflexion bis zum halben rechten Winkel, und die 3 letzten Finger berühren fast die Vola manus, während der Zeigefinger am gebeugt und adduziert stehenden Daumen hängen bleibt. Passiv läßt sich die Hand dorsal flektieren, die Finger stellen sich dabei in starke Beugestellung. Hält man den Metacarpus des Daumens in normaler Stellung fest, so kann derselbe etwas gestreckt und halb gebeugt werden. Die Druckkraft und Greiffähigkeit der Hand gewinnt bedeutend, wenn man das Handgelenk passiv in normale

Fig. 11.

Stellung bringt. Die Hand fühlt sich kühler an als die gesunde linke und erscheint bläulichrot verfärbt. Fig. 11 zeigt uns die Lähmungsdeformität der Hand.

Die Eltern sind entschlossen, nur an der Hand operativ bessern zu lassen. Am 16. Jan. 1899 Operation. Narkosedauer 25 Minuten. 20 g Chloroform. Mit einem 6 cm langen Schnitt wird in Blutleere die Sehne des Extensor carpi radialis longus freigelegt und bei stark dorsal- und radialflektierter Hand zwischen zwei Klemmen mit dem Skalpell durchtrennt, die beiden Sehnenenden werden straff aneinander verzogen und mit 5 Seidennähten vernäht. Die von den Klemmen gequetschten Sehnenenden werden mit der Schere abgetragen und die Hautwunde mit 4 Seidennähten geschlossen. Ueberläßt man die Hand jetzt sich selbst, so bleibt sie in leicht dorsal- und radialflektierter Stellung stehen. Gipsverband vom Ellenbogengelenk bis über die Fingerspitzen, bei dem besonders Wert darauf gelegt wird, daß auch der Daumen in möglichst abduzierter und alle Finger in gestreckter Haltung sich befinden.

Da nach 2 Tagen die Fingerspitzen ödematös und gerötet erscheinen, wird die Gipsverband an der ulnaren und radialen Seite aufgeschnitten, so daß eine dorsale und volare Schiene entstehen. Aussehen der Wunde normal, 2 Nähte werden entfernt und die Hand wird wieder in die Gipsschienen eingewickelt. Am 24. Jan. werden die letzten beiden Hautnähte entfernt, die Wunde ist glatt verheilt. Während der Zeit der Nachbehandlung trägt Patientin noch eine volare Gipsschiene, die 2mal täglich zwecks Uebungen, Massage und elektrischer Behandlung, abgenommen wird.

Fig. 12.

Am 2. März wird Pat. nach Hause entlassen. Die Hand kann bis zum halben Rechten gebeugt nud vollkommen gerade gestreckt werden, ebenso die Finger, die nunmehr zu allen möglichen Hantierungen gut und kräftig gebraucht werden. Auch der Daumen ist aus seiner stark adduzierten Stellung etwas herausgebracht worden; alles dies demonstriert Fig. 12.

Wir haben also in diesem Falle, wo eine Lähmung des Extensor carpi radialis longus und eine bedeutende Schwächung der übrigen vom N. radialis versorgten Muskeln bestand, auf sehr einfache Weise der fehlerhaften Stellung und Funktionsstörung der Hand abgeholfen. Eine

Sehnenverkürzung hat für das sehr zufriedenstellende Resultat genügt, indem sich die geschwächten Muskeln sehr schnell der durch die tendinöse Fixation des Handgelenkes geschaffenen Stellung anpaßten. Auch die sehr störende Adduktionsstellung des Daumens ist durch die lange Fixation desselben in Redression ein wenig gehoben worden.

Wir sind überzeugt, daß sich auch diese noch bedeutend bessern läßt, indem man vielleicht den Flexor carpi radialis für die Funktion des gelähmten Musc. abductor pollicis longus heranzieht. Diese Operation soll nach dem Willen der Eltern erst später ausgeführt werden.

E. Ch. aus H. ist 12 J. alt. Als Mädchen von 3 Jahren wurde es bei Diphtherie tracheotomiert, sonst war es stets gesund. Vor 4 Jahren ist Pat. dadurch verunglückt, daß sie über ein Stiegengeländer stürzte und mit dem rechten Arm auf Steinboden aufschlug. Sie wurde bewußtlos aufgefunden und der zugezogene Arzt konstatierte einen schweren komplizierten Bruch im Bereiche des Ellenbogengelenkes mit Verletzung eines Nervenstammes. Der zugezogene Arzt schlug Exartikulation vor. Sie war hierauf 9 Monate lang in Spitalbehandlung und soll dort 2 mal im November 1895 und März 1896 operiert worden sein. Nach Angaben der Mutter ist jedenfalls eine sekundäre Naht des Nervus radialis versucht worden.

Das schmächtige Mädchen sieht gesund aus. Der rechte Arm erscheint dünner und kürzer als der linke. Pat. kann beide Arme gut und gleichmäßig hoch erheben. Das rechte Ellenbogengelenk wird gewöhnlich leicht gebeugt gehalten und kann aktiv nicht ganz so weit gestreckt werden wie links. Im übrigen ist die Beweglichkeit im Ellenbogengelenk eine normale, auch ist die rohe Kraft der Beuge- und Streckmuskeln gut erhalten. In der Ellenbeuge verläuft von oben nach unten fingerbreit neben der Bicepssehne eine 14 cm lange Operationsnarbe; eine zweite, mondsichelförmig verlaufende Narbe liegt genau in der Beugefalte der äußeren Hälfte des Ellenbogengelenkes und reicht bis an die Bicepssehne heran. Die Narben sind verschieblich und in ihren mittleren und unteren Partien strangartig verdickt. Läßt man den Arm zur Wagerechten erheben, so wölbt sich der Condylus externus humeri mit den darüber liegenden Weichteilen stark buckelartig hervor und die Hand hängt in der typischen Stellung der Radialislähmung herab; sie kann aktiv nicht erhoben werden (Fig. 13). Fordert man die Pat. auf, den Vorderarm aus dieser pronierten Stellung zu supinieren, so vollführt sie dies mit einem plötzlichen Ruck und die Hand bleibt in der Richtung des Vorderarmes halb supiniert und halb geschlossen hängen, ohne daß Pat.

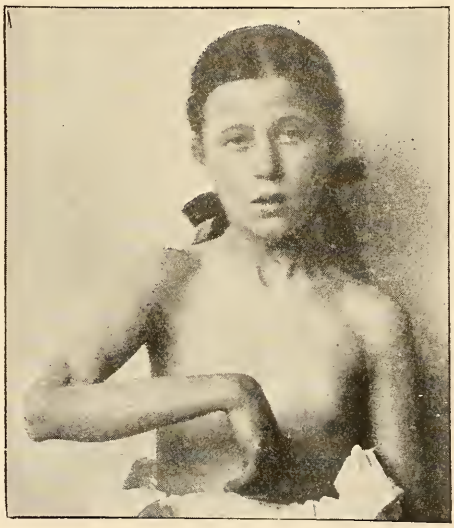

Fig. 13.

imstande wäre, den Daumen zu abduzieren oder die gebeugten Finger zu strecken. Bei dem Versuch, die herabhängende pronierte Hand zu strecken, wird der Daumen noch mehr adduziert, die Finger schließen sich und die Hand wird etwas ulnarwärts gedreht. Hält man das Handgelenk und die Grundphalangen der Finger in Streckstellung, so können die beiden Endphalangen vollkommen gestreckt und kräftig gebeugt werden. Gespreizt und geschlossen werden die Finger ebenfalls normal. Die rohe Kraft der rechten Hand ist verhältnismäßig gut erhalten, wächst aber sofort bedeutend, wenn man die Hand in Streckstellung hält. Es muß noch bemerkt werden, daß es die kleine, sehr intelligente Pat. verstanden hat, durch gewisse Manipulationen eine mäßige Gebrauchsfähigkeit ihrer rechten Hand zu bewahren. Dadurch, daß sie der rechten Hand mit der linken eine feste Stütze giebt, kann sie ganz gut greifen und die einmal gefaßten Gegenstände festhalten; sie behilft sich auch beim An- und Auskleiden auf diese Weise und schreibt sogar. Letzteres bewerkstelligt sie so, daß sie die Hand fest mit der ulnaren Seite auf die Unterseite aufpreßt, dann schreibt sie ein Wort, schleudert die Hand etwas nach rechts, stemmt sie wieder fest auf, schreibt wieder ein Wort, u. s. f. Doch tritt bald Ermüdung ein und der ganze Prozeß geht sehr langsam und ungeschickt von statten.

Die elektrische Erregbarkeit ist bei allen im Vorderarm vom Nervus radialis versorgten Muskeln vollkommen erloschen.

21. Febr. 1899 Operation in Narkose: Dauer 40 Min. 25 g Chloroform. In Esmarch'scher Blutleere wird zunächst mit einem 5 cm langen Schnitt die Sehne des Extensor carpi radialis longus freigelegt. Nunmehr wird die Hand und der Vorderarm auf die Radialseite gelagert und ein 6 cm langer Schnitt vom Processus styloideus ulnae aufwärts bis auf die Ulna geführt und die Sehne des Flexor carpi ulnaris isoliert und durch eine untergeschobene Hohlsonde freigemacht. Nunmehr kehren wir zum Extensor carpi radialis zurück; die Sehne wird, wie üblich, zwischen 2 Klemmen durchtrennt und bei starker Dorsalflexion der Hand werden die beiden Sehnenenden $2^1/_2$ cm aneinander verschoben und mit 6 feinen Seidennähten vernäht. Die von den Klemmen gequetschten Sehnenenden werden mit der Schere abgeschnitten und der Rest noch mit je einer Naht befestigt. Läßt man jetzt die Hand los, so bleibt sie unter straffer elastischer Spannung radialwärts dorsal flektiert stehen. Nach Schluß der Hautwunde durch 3 Seidennähte wird die Sehne des Flexor carpi ulnaris vom Os pisiforme losgetrennt, mit einem Seidenfaden gefaßt und unter der Sehne des Extensor carpi radialis longus durchgeführt. Die Haut wird möglichst radialwärts verzogen, so daß die Sehne des Extensor digitorum communis zu Gesicht kommt. Dort, wo sie sich fächerförmig teilt, wurde unter starkem centralen Anziehen derselben der fest angespannte centrale Stumpf des Flexor carpi ulnaris breit mit 6 feinen Seidennähten aufgepflanzt, und zwar befanden sich dabei die Finger in passiver Ueberstreckstellung. Schluß der Hautwunde mit 5 Seidennähten. Nach Umwickeln einer sterilen Kompresse und etwas Polsterung wird ein cirkulärer Gipsverband bis zum Ellenbogengelenk angelegt, der Art, daß die Hand und Finger in überstreckter, etwas radialflektierter Stellung erhalten werden. Eine Verstärkungsgipsschiene überragt die Finger auf der Beugeseite um 1 cm. Oben an der radialen Seite wurde ein kleiner metallener Ring mit in den Verband eingegipst; von hier aus hält ein Gummibändchen den abduzierten Daumen gleichfalls in leicht überstreckter Stellung (Fig. 14).

Wir sind also in diesem Falle von traumatischer Radialislähmung in ganz gleicher Weise operativ vorgegangen, wie bei der Pat. in Fall 2 vom April 1898.

Fig. 14.

Pat. befindet sich in den folgenden Tagen andauernd wohl und hat keine nennenswerten Beschwerden. Am 3. März wird der auf Fig. 14 gegebene Gipsverband entfernt. Die Hand und die Finger befinden sich in starker Dorsalflexion, der Daumen steht kräftig abduziert. In ganz analoger Weise wird ein zweiter Gipsverband angelegt. Am 17. März wird derselbe entfernt; an den gut vernarbten Hautwunden nichts Besonderes. Die Stellung der Hand ist die gleiche geblieben. Versucht man die Hand aus der halb rechtwinkeligen Dorsalflexion in Streckstellung überzuführen, so fühlt man einen kräftigen, federnden Widerstand; dabei klagt Pat. über spannende Schmerzen. Die Hand steht außerdem leicht ulnarwärts verzogen. Mit den Fingern führt Pat. nur ganz minimale Bewegungen aus. Um die übergroße Dorsalflexion und die Ulnarflexion zu verringern, wird die Hand in leichte Radialflexion und annähernd in Streckstellung gedrängt und eine volare Gipsschiene angefertigt. Dieselbe reicht vom Ellenbogen bis zu den Fingerspitzen, hält die Hand in der gegebenen Stellung bei stark abduziertem und gestrecktem Daumen.

20. März. Pat. trägt die volare Gipsschiene ununterbrochen. Nunmehr wird dieselbe täglich 2 mal abgenommen und die Beugemuskulatur der Hand und Finger massiert und elektrisiert; außerdem macht Pat. aktive Uebungen:

Beugen und Strecken, Spreizen und Schließen der Finger; Abduktion und Adduktion,

Beugen und Strecken des Daumens; Greifbewegungen etc.

29. April. Die Hand befindet sich jetzt bei proniert und wagerecht gehaltenem Vorderarm in vollkommener Streckstellung (Fig. 15). Aus dieser pronierten Haltung wird die Hand langsam und ausgiebig

Fig. 15.

in Supination übergeführt, ein Akt, der früher nicht möglich war. Weiter ist besonders hervorzuheben, daß der früher gar nicht abduktionsfähige Daumen bequem bis zum rechten Winkel, also fast normal und dabei kräftig abduziert und wieder adduziert werden kann. Die 4 Finger werden aktiv gestreckt und mit etwas Anstrengung im Metacarpophalangealgelenk überstreckt. Alle 5 Finger werden in den Interphalangealgelenken kräftig gebeugt, und auch leicht gebeugt in den Metacarpophalangealgelenken. Die rohe Kraft hat ganz erheblich zugenommen. Pat. greift alles fest und benutzt jetzt mit außerordentlicher Geschicklichkeit ihre Hand, natürlich ohne Unterstützung von seiten der Linken, zu allen Hantierungen. Sie schreibt, sie stützt sich auf den Barren und schwingt sich hin und her, sie hat jetzt Unterricht im Zitherspiel etc.

Alles das ist erreicht worden durch die Operation und eine zehnwöchentliche Behandlung. Die Hand und der Vorderarm, der eigentlich exartikuliert werden sollte, ist, soweit das überhaupt denkbar ist, zu einem normalen, zu einem wirklich brauchbaren und sehr leistungsfähigen Glied gemacht werden, ohne auch nur im entferntesten an die schwere langjährige Deformität zu erinnern.

Der Erfolg spricht für sich selbst.

## Paralytische Deformitäten an der unteren Extremität.

### a) Paralytisches Schlottergelenk der Hüfte.

Wie am Schultergelenk finden wir nach überstandener spinaler Kinderlähmung auch am Hüftgelenk gelegentlich ein Schlottergelenk, welches durch Lähmung sämtlicher das Hüftgelenk umgebender Muskeln entstanden ist. v. Volkmann hat die Schlaffheit äußerst prägnant beschrieben: „Dieselbe führt nicht zu einer Ueberstreckung durch allmähliche Dehnung der vorderen Kapselwand. Obgleich in diese das stärkste Band des menschlichen Körpers, das Ligamentum Bertini, eingewebt ist, so giebt sie doch allmählich nach, wenn die Kranken die volle Körperlast fortwährend darauf einwirken lassen. Dies thun sie, indem sie das Becken, anstatt es zu tragen, soweit hinten überfallen lassen, als es eben dieses Band gestattet. Es erscheint dann die Gegend der Symphysis ossium pubis stark vorgeschoben und die Ausbiegung der Lendenwirbelsäule nach vorn vergrößert. Namentlich jüngere Kinder bekommen dadurch eine einigermaßen ähnliche Haltung, wie bei angeborenen Luxationen des Hüftgelenkes."

Solche Schlottergelenke habe ich im ganzen 5 mal behandelt. Die Weichteile um das Gelenk sind in diesen Fällen meist nahezu völlig geschwunden und man vermag den Gelenkkopf von vorn her deutlich zu umgreifen.

Die Funktionsstörung ist hier sehr beträchtlich, da selbstverständlich jede Tragfähigkeit eines solchen Gelenkes ausgeschlossen ist.

Will man die Kinder in solchen Fällen zum Gehen bringen, so ist es selbstverständlich, daß man die Hüfte gut fixieren muß. Am ein-

fachsten wäre es, wenn man die Fixation durch eine Arthrodese erzielen könnte. Leider ist es aber schwierig, einen wirklichen Halt dadurch zu erzielen. Ich ziehe es daher vor, die Fixation des Gelenkes auf mechanischem Wege dadurch zu erzielen, daß ich ein Korsett für den Rumpf mit einem Schienenhülsenapparat für das Bein in feste Verbindung miteinander bringe. Die nötige Fixation des Hüftgelenkes hat nun aber für den Patienten den Nachteil, daß er schlecht sitzen kann, und habe ich daher eine Vorrichtung an meinen Apparaten angebracht, die es dem Patienten erlaubt, beim Gehen und Stehen selbst sein Hüftgelenk zu fixieren, beim Sitzen aber das Gelenk leicht zu beugen.

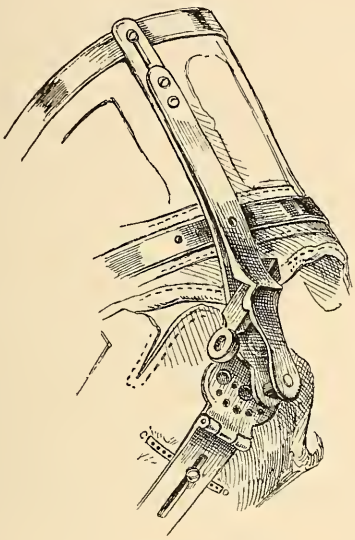

Fig. 16.

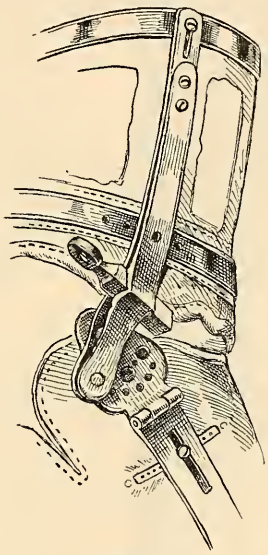

Fig. 17.

Der Verbindungsteil zwischen Korsett und Schienenhülsenapparat trägt entsprechend dem Drehpunkt des Hüftgelenkes ein Scharniergelenk. Unterhalb dieses Scharniergelenkes trägt die untere, das Scharnier mitbildende, blattförmig gestaltete Schiene, in Kreisform angeordnet, 3—4 Löcher. Das untere Ende der oberen, das Scharnier bildenden Schiene ist von einem gleich großen Loch durchbohrt. An die Außenseite der oberen Schiene ist nun eine starke Feder angeschraubt, welche dicht oberhalb des Scharniers in ihrer ganzen Breite eine leicht schräg von vorn-oben nach hinten-unten verlaufende, spitzwinklige, nach außen sehende Ausbuchtung trägt. In diese Ausbuchtung paßt exakt ein dreikantiger Hebel hinein, welcher sich mittels eines Stiftes auf der unteren Schiene zu drehen vermag. Dreht man diesen Stift nun gegen das Scharnier hin herunter, so hebt er, da er mit seiner oberen Kante auf der schiefen Ebene des Winkels herab-

gleitet, die Feder von dem Scharnier ab. Dadurch hebt sich gleichzeitig ein von dem unteren Ende der Feder abgehender Zapfen von den vorhergenannten, unterhalb des Scharnieres angebrachten Schienen ab (Fig. 16). Nun ist das Hüftgelenk frei beweglich. Zieht man dagegen den dreikantigen Hebel wieder nach oben, so daß er wieder in die obengenannte winkelige Ausbuchtung der Feder einschnappt, so legt sich die Feder auch wieder den Schienen an; dabei schnappt aber der Zapfen am unteren Ende der Feder in die vorhergenannten Löcher ein, und damit ist das Hüftgelenk fixiert (Fig. 17). Das Herunterdrücken oder Heraufziehen des dreikantigen Hebels besorgt der Patient mittels der Finger oder, wenn man es vorzieht, mittels einer Schnur.

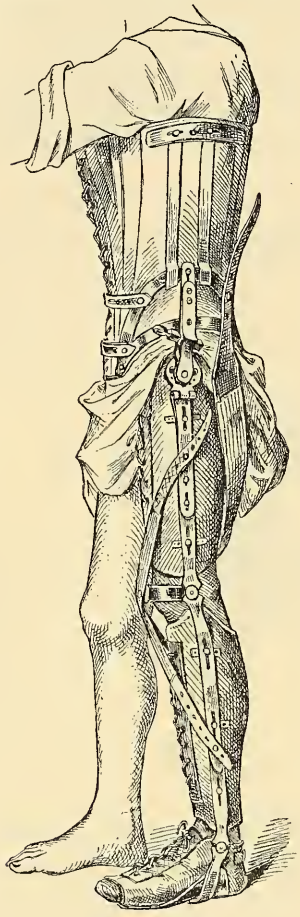

Fig. 18.

Die geschilderte Vorrichtung ist eine sehr einfache und in ihrer Wirkung außerordentlich prompte; sie kann daher sehr empfohlen werden (Fig. 18).

### b) Paralytische Luxationen des Hüftgelenkes.

Die paralytischen Luxationen des Hüftgelenkes sind schöne Belege der schon früher auseinandergesetzten antagonistisch-mechanischen Theorie SEELIGMÜLLER's über die Entstehung der paralytischen Deformitäten.

Wir finden die paralytischen Luxationen des Hüftgelenkes thatsächlich nämlich nur dann bestehen, wenn bestimmte Muskelgruppen des Hüftgelenkes gelähmt, ihre Antagonisten dagegen funktionstüchtig sind.

Wenn die Abduktoren und Rotatoren des Oberschenkels funktionsunfähig, die Adduktoren dagegen gesund sind, so kommt es zur paralytischen Verrenkung des Hüftgelenkes auf das Darmbein, zu der Luxatio iliaca femoris paralytica. Die Verhältnisse liegen dann folgendermaßen: Infolge des Zuges der intakten Adduktoren, welchem die gelähmten Muskeln keinen Widerstand leisten, kommt es erst zur Adduktionskontraktur und im weiteren Verlauf zu einer Ausweitung der hinteren Kapselwand. Kommt jetzt die Belastung des Beckens hinzu, so muß diese den Schenkelkopf nach hinten und oben gegen das Darmbein hin treiben, und damit kommt dann die Luxation zustande.

Umgekehrt wird die paralytische Luxation des Schenkelkopfes nach vorn unter das Schambein — die Luxatio femoris paralytica infrapubica — dann zustande kommen, wenn die Kraft der Rotatoren und Abduktoren die der Adduktoren überwiegt.

Reclus und Karewski beobachteten das Entstehen der paralytischen Luxationen aus der vorhergehenden Kontrakturstellung während die Kranken im Bett lagen.

Die Symptome der paralytischen Luxation sind sehr ausgesprochen. In der Regel finden sich noch andere paralytische Deformitäten an dem nämlichen Beine.

Die paralytische Luxation auf das Darmbein zeigt dabei folgendes Bild: Das luxierte Bein ist kürzer als das andere. Der Trochanter major des luxierten Beines liegt hoch (6—7—9 cm) über der Roser-Nélaton'schen Linie.

Die Gegend der Hüftgelenkspfanne ist leer. Den Femurkopf fühlt man bei Rotationsbewegungen tief in den atrophischen Glutäen. Die betreffende Beckenhälfte ist atrophisch. Die Adduktoren reagieren auf den elektrischen Strom in der Regel besser als die anderen Oberschenkelmuskeln. Das Bein kann dabei in der Adduktionsstellung fixiert sein, so daß die spontane Abduktion und Außenrotation unmöglich ist (Reclus).

Bei der paralytischen Luxation nach vorn steht das Bein flektiert, abduziert und nach außen rotiert. Die Beweglichkeit ist in der Richtung der Extension und Adduktion vermindert. Der abgewichene Gelenkkopf ist neben dem absteigenden Schambeinaste zu fühlen, der Trochanter unter den Glutäen versteckt.

Eine Reposition der paralytischen Luxationen älteren Bestandes ist selbst in Narkose unmöglich.

Die Kontrakturen werden mit der Zeit immer starrer und die Gelenkkapsel und das Lig. ileofemor. schrumpfen immer mehr und mehr und fixieren das Gelenk vollständig in der pathologischen Stellung. Wie bei Kontrakturen des Hüftgelenks nach Entzündung, entwickelt sich auch hier sekundär eine lordotische Verkrümmung der Lendenwirbelsäule. Ebenso entsteht aus statischen Ursachen bei Verkürzung des gelähmten Beines eine kompensatorische Seitwärtsverkrümmung der Wirbelsäule.

Was nun die Therapie der genannten paralytischen Deformitäten betrifft, so kann beim Vorhandensein paralytischer Luxationen nur die von Karewski ausgebildete Operationsmethode empfohlen werden, die dieser Autor bei der Luxatio paralytica infrapubica bisher schon 4mal mit vollem Erfolg ausgeführt hat.

Unter allen Kautelen der Asepsis legt Karewski das Gelenk mit dem Hueter'schen vorderen Längsschnitt frei. Die kontrakturierten Muskeln, Tensor fasciae latae, Rectus cruris, Vastus externus, event.

auch Teile des Ileopsoas, werden quer durchschnitten, das Gelenk eröffnet, das verkürzte Lig. ileofemorale durchtrennt, die Glutäen, der Obturator internus und externus und der Pyriformis vom Trochanter abgehebelt. Alsdann kann man, eine Luxation nach vorn vorausgesetzt, mit einer kräftigen Adduktionsbewegung den abgewichenen Schenkelkopf in die Pfanne reponieren. Bei sehr lange bestandener Luxation kann die Pfanne für den Schenkelkopf zu klein geworden sein. Man muß dieselbe dann mit einem Meißel erweitern. Während nun das Bein stark adduziert gehalten wird, vernäht man die durchtrennten Muskeln über dem Gelenk möglichst fest und legt, immer in adduzierter Stellung, einen aseptischen und einen Gipsverband an.

Karewski erreichte stets ungestörte Wundheilung. 3 Wochen nach der Operation begann er mit passiven Bewegungen. Nach 6 Wochen konnten die Patienten in ihrer Maschine umhergehen, und zwar besser und andauernder wie vorher, besonders auch ohne fremde Unterstützung. In 3 Fällen ist die Stützmaschine sogar ganz unnötig geworden. Die Operation ist also gewiß der Nachahmung würdig.

### c) Paralytische Kontrakturen des Hüftgelenkes.

Die paralytischen Kontrakturen des Hüftgelenkes fixieren das Bein in der größten Mehrzahl der Fälle in Flexion, Abduktion und Außenrotation. Sie finden sich namentlich oft bei verwahrlosten Kindern, die monatelang im Bett zusammengekauert lagen und nur auf dem Boden herumrutschten. Sie entstehen aber auch gern als Folge von Beugekontrakturen des Kniegelenks, da die Patienten, um mit solchen gehen zu können, gleichzeitig auch das Hüftgelenk beugen müssen.

Als Folge der Gelenkkontraktur entwickelt sich stets eine mehr oder weniger beträchtliche Lendenlordose. Gleichzeitig ist das Becken in der Regel auch schief gestellt, indem als Folge der Beinverkürzung und der Abduktionsstellung desselben eine Senkung des Beckens nach der gelähmten Seite erfolgt. Bei länger bestehenden Kontrakturen und Lähmungen ist das Becken auf der gelähmten Seite stets auch erheblich atrophisch.

Die Redression der besprochenen Kontrakturen ist keineswegs eine leichte Aufgabe. Namentlich bietet die stark geschrumpfte Fascia lata an der Vorderseite des Gelenkes der Geradestellung des Beines einen großen Widerstand. Es ist nun am einfachsten und führt am schnellsten zum Ziele, alle hindernden Weichteile offen zu durchschneiden; dann wird das Gelenk in richtiger Stellung für 4 Wochen im Gipsverband fixiert und dann ein Schienenhülsenapparat angelegt, wie wir ihn eben beim Schlottergelenk der Hüfte beschrieben haben, ein Apparat, der das Gehen mit festgestellter Hüfte erlaubt, dagegen durch die beschriebene Abschlußvorrichtung auch das Sitzen leicht ermöglicht.

Wird ein operativer Eingriff aus irgend einem Grunde verweigert, so kann die Redression auf mechanischem Wege in mehrfacher Weise erreicht werden.

In leichten Fällen genügt ein am Schienenhülsenapparat einerseits und am Korsett resp. Beckengürtel andererseits angebrachtes starkes Gummiband, um die Kontrakturen zu beseitigen (siehe Fig. 18). In schweren Fällen muß man dagegen ein energischeres Verfahren einleiten. Ich benutze dann einen Schienenhülsenapparat, der mit einem gutsitzenden Beckengürtel in Verbindung gebracht ist. Dieser Beckengürtel besteht aus zwei auseinandernehmbaren Hälften, die dadurch entstehen, daß Komplexe von Schienen, die jenen der Konturen des Beckens folgen, miteinander verbunden werden. Der Verbindungsteil zwischen Beckengürtel und Schienenhülsenapparat trägt entsprechend dem Drehpunkt des Hüftgelenks ein Scharniergelenk. Unterhalb des Scharniergelenks trägt die untere, das Scharnier mitbildende Schiene einen Schlitz, die obere an ihrem unteren Ende breiter werdende Schiene dagegen Gewindlöcher. Diese Vorrichtung erlaubt das Scharnier durch eine Schraube in jedem beliebigen Winkel festzustellen (Fig. 19).

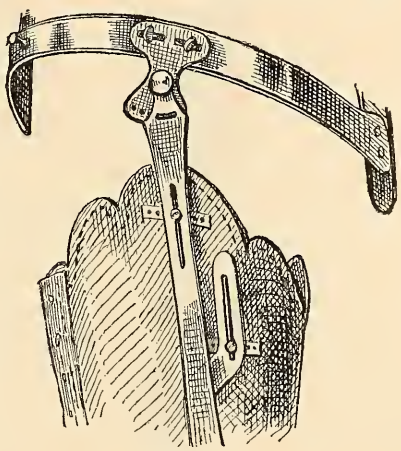

Fig. 19.

Man geht nun so vor, daß man den Apparat zunächst in der bestehenden Kontrakturstellung anlegt. Hat sich der Patient an den Apparat gewöhnt und drückt derselbe nirgends, so redressiert man nun die Deformität manuell, so weit es geht, und stellt die Hüfte in dieser Stellung mittels einer Schraube fest, die stets in einem der zahlreichen Gewindlöcher einen Halt finden wird. Jetzt läßt man die erreichte Redressionsstellung wieder etwa 8 Tage bestehen und redressiert dann in Etappen so weiter, bis man eine Hyperextension des Hüftgelenks erreicht hat. Das erfordert in der Regel einige Monate, da die geschrumpften Weichteile an der vorderen Seite des Gelenkes, wie ich schon oben gesagt habe, großen Widerstand leisten.

Hat man nun die Hyperextensionsstellung des Gelenkes erreicht, so muß man auch weiterhin dafür sorgen, daß die erreichte Stellung festgehalten wird und kein Recidiv eintritt. Dazu bringt man dann an dem Schienenhülsenapparat eine elastisch redressierende Vorrichtung in folgender Weise an. Ueber die vordere Fläche der Oberschenkelhülse, etwa der Grenze zwischen oberem und mittlerem Drittel derselben entsprechend, ist ein Bügel in zwei an den Seitenschienen an-

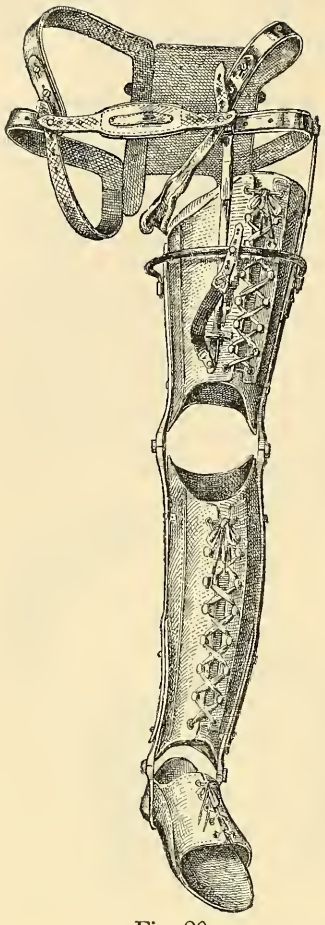

Fig. 20.

gebrachten Kulissen eingeschoben. Unter diesem Bügel hindurch geht, vom Seitenteil des Beckengürtels entspringend, ein eiserner Stab zu der Vorderfläche des Oberschenkels herab, mit der Lederhülse auch durch eine kleine Lederkulisse verbunden. Der Stab reicht bis in die Mitte des Oberschenkels. Er trägt an seinem unteren Ende einen Knopf, an den das untere Ende eines Gummizuges angeknüpft wird. Der obere Teil dieses Gummizuges wird an einem in der Mitte des eben genannten Bügels angebrachten Knopf befestigt. Beugt jetzt der Patient das Hüftgelenk, so spannt sich der Gummi an und drängt das Bein in Streckstellung zurück, indem er die Oberschenkelhülse gleichzeitig vom Beckengürtel zu entfernen sucht (Fig. 20).

Tragen die Patienten diesen Apparat, so haben sie die Neigung, mit gebeugtem Knie zu gehen. Man verhütet dies durch einen aus Gummizügen hergestellten, am Kniegelenkscharnier angebrachten künstlichen Quadriceps. Wir lernen diese Vorrichtung bei den Kniegelenkskontrakturen noch näher kennen (siehe Fig. 18).

### Paralytische Deformitäten des Kniegelenkes.

Bei der Betrachtung der Kniegelenksdeformitäten, die im Gefolge der spinalen Kinderlähmung auftreten, wollen wir von dem Falle ausgehen, daß von den Muskeln der unteren Extremität einzig und allein der Musculus quadriceps femoris paretisch, also unvollkommen gelähmt ist, wie das gar nicht so selten vorkommt. Es kommt dann nicht zu einer Kontraktur des Kniegelenkes, sondern es entwickelt sich gerade das Gegenteil. Das Kniegelenk wird zu beweglich und zwar immer in der gleichen Weise: es wird überstreckt, es entwickelt sich ein Genu recurvatum. Der Mechanismus dieser Deformität ist leicht verständlich. v. Volkmann hat ihn in schlagender Weise durch den Vergleich mit einem Taschenmesser erklärt: „Nehmen Sie ein Taschenmesser in die Hand und stützen Sie es mit der Spitze auf den Tisch, den Rücken des Messers von sich abgewandt. Die Klinge entspricht dem Unterschenkel, das Schloß dem Knie, der Griff dem Oberschenkel, Ihre Faust, die sich auf den Griff stützt, dem Körper

des Patienten. Sie können jetzt, wie Sie sofort übersehen, durch kleine Abänderungen der Druckrichtung die Klinge im Schloß sich bewegen lassen. Es kommt alles darauf an, wie die Last, die durch den Druck Ihrer Faust repräsentiert wird, zu dem Stifte im Schlosse steht, um den sich die Klinge bewegt. Fällt die Last hinter ihm, d. h. auf der Seite der Schneide, herunter, so klappt das Messer, wenn Sie zu stark drücken, zu; fällt sie vor ihm herab, so öffnet sich das Messer, und wenn es vollständig geöffnet ist, können Sie sich mit voller Gewalt auf den Griff legen."

Genau so wie an diesem Taschenmesser vollzieht sich die Mechanik des Gehens und Stehens bei einem Beine, dessen Streckmuskeln paretisch sind. Der Kranke kann sein Kniegelenk aktiv nicht strecken. Um den Unterschenkel vorwärts zu führen, macht er deswegen erst eine Schleuderbewegung mit dem Bein. Berührt der Fuß desselben jetzt den Boden, und würden die Kniegelenke gebeugt sein, so würde der Patient einfach zusammensinken, da ja der Widerhalt von seiten des Quadriceps fehlt — geradeso wie das Taschenmesser in der oben angegebenen Weise zusammenklappt, wenn die Last auf der Seite seiner Schneide herunterfällt. Der Patient läßt daher, um einen Halt auf seinem gelähmten Bein zu bekommen, sein Körpergewicht so auf die Kniee einwirken, daß es in die äußerste Streckung gebracht und in ihr erhalten wird. So kann das Bein weder vorn noch hinten einknicken. Vorn preßt die Körperschwere die Gelenkflächen von Femur und Tibia fest aufeinander, hinten hindert der Bandapparat das Aufklappen der Gelenkspalte. Bänder und Knochen müssen die ganze Körperlast tragen. Unter dieser Last muß notwendigerweise allmählich der Bandapparat leiden, zumal infolge der allgemeinen Atrophie seine Ernährung an und für sich keine gute ist. Er giebt also langsam aber stetig nach, und so wird das Knie mehr und mehr überstreckt.

Das Genu recurvatum paralyticum ist entstanden, dasselbe behindert aber nicht den Gang, sondern macht ihn erst möglich.

Das Genu recurvatum gestattet den Gang auch, wenn eine Paralyse aller das Kniegelenk bewegenden Muskeln vorliegt, ja die Patienten vermögen dann selbst ohne Krücken zu gehen.

Anders gestalten sich die Verhältnisse, wenn der Quadriceps völlig gelähmt ist, die Beugemuskeln aber funktionsfähig sind. Es bildet sich dann, ganz wie es die Theorie von Seeligmüller verlangt, eine Flexionskontraktur des Kniegelenkes aus.

Wir wollen die Mechanik dieser Kontraktur an der Hand eines von uns behandelten Falles analysieren. Nach einer totalen Lähmung sämtlicher 4 Extremitäten war bei dem Patienten die Lähmung an den oberen Extremitäten völlig zurückgegangen; an den unteren blieb jedoch links eine ziemlich hochgradige Parese, rechts eine vollständige Paralyse des Quadriceps zurück. An den Unterschenkeln blieben nur die Pronatoren verschont.

Beide Kniegelenke zeigten eine Flexionskontraktur. Die Beugestellung ließ sich aktiv und passiv ad maximum vornehmen. Die Streckung war dagegen wegen der Kontraktur der Beugemuskeln nur unvollkommen möglich. Trotz aller Behandlungsmethoden sank der Knabe durch zunehmende Beugung der Hüft- und Kniegelenke immer mehr in sich zusammen, wurde dadurch immer kleiner und in seinen Bewegungen unbeholfener.

Beide Beine standen schließlich im Kniegelenk gebeugt, beide Füße in hochgradiger Valgusstellung. Auf den gebeugten Beinen ruhte der Rumpf stark vornüber geneigt, während der Kopf etwas nach rückwärts geworfen war. Diese Zickzackhaltung war aber überhaupt nur dann möglich, wenn Patient sich entweder mit beiden Händen an einem Stocke hielt oder aber seine Hände gegen die Vorderfläche seiner Schenkel anstemmte. Das Gehen war nahezu unmöglich. Bei dem Versuche, den Oberkörper etwas aufzurichten, knickte der Kranke wie eine tote Masse sofort zusammen.

Es erklärt sich dies unmittelbar aus der Statik seiner Haltung. Bei senkrecht gehaltenem Oberkörper wirkte die Last desselben im Sinne einer Vermehrung des Beugewinkels der Kniegelenke.

Bei der mangelnden Aktion des Quadriceps mußte der Körper daher nach unseren Erfahrungen mit dem Taschenmesser notwendig in sich zusammensinken. Wurde aber der Körper so weit vorgeneigt, daß die Schwerlinie den Scheitel des Kniebeugewinkels schnitt, so wirkte die Last des Oberkörpers weder im Sinne der Vermehrung noch der Verminderung dieses Winkels, und es herrschte Gleichgewicht. Fand dabei die Vorneigung des Körpers so weit statt, daß die Schwerlinie vor dem Scheitel des Kniebeugewinkels herabfiel, so wirkte die Schwere des Rumpfes im Sinne einer Streckung der Kniegelenke und fand dabei ein Gegengewicht in der Aktion der intakten Beugemuskeln. Der Kranke balancierte auf diese Weise seinen Oberkörper zwischen zwei antagonistischen Kräften, der Eigenschwere des Rumpfes und der Aktion der intakten Muskeln an der Hinterfläche der Oberschenkel, und brachte es daher trotz der Quadricepslähmung fertig, mit gebeugten Kniegelenken zu stehen und zu gehen.

Wenn solche Patienten mit vollständiger Quadricepslähmung nicht gehen, sondern ständig auf dem Boden herumrutschen oder zusammengekauert im Bett liegen oder sich an Krücken fortbewegen, so nimmt die Flexionskontraktur der Kniegelenke oft recht bedeutende Grade an.

Sind alle Muskeln des Kniegelenks gelähmt, so bildet sich nicht selten ein vollständiges Schlottergelenk aus.

Auf noch eine Beobachtung möchte ich hinweisen, die ich oft an paralytischen Beinen gemacht habe, bei denen es zu einer starken Quadricepsatrophie gekommen war. Daß in solchen Fällen das Knie wackelig wird und man dann ausgiebige seitliche Bewegungen im Knie-

gelenk machen kann, ist bekannt. Dagegen habe ich es noch wenig erwähnt gefunden, daß solche Patienten häufig imstande sind, ihre Tibia willkürlich nach hinten zu subluxieren. Ich habe das bisher an 4 Fällen in deutlichster Weise gefunden. Die große Kapselerschlaffung ist wohl die Ursache auch dieser Erscheinung.

Was nun die Therapie der paralytischen Kniedeformitäten betrifft, so sucht man, wenn der Patient mit geringgradigem Genu recurvatum zu gehen vermag, durch eine Allgemeinbehandlung der Lähmung die Funktion der Muskeln möglichst wiederherzustellen. Ist die Lähmung eine irreparable, so vermögen die Patienten doch in passend gefertigten Schienenhülsenapparaten ganz gut umherzugehen. Man muß diese Apparate so einrichten, daß sie das Knie in gerader Stellung festzustellen erlauben, gleichzeitig aber auch das Sitzen mit gebeugtem Knie ermöglichen. Solcher Vorrichtungen, welche die Bewegung des Kniegelenkes zeitweise festzustellen, zeitweise zu beugen gestatten, kennen wir eine ganze Reihe. Am einfachsten sind schieber- oder riegelartige Vorrichtungen, in der Weise, daß ein auf der einen Schiene laufender kleiner Stahlriegel in ein bügelartiges Stück der zweiten Schiene hineingehoben wird, in gleicher Weise wie man eine Thür verriegelt. Ferner benutzt man gelegentlich Schraubenvorrichtungen, die am vollkommensten in den Stillmann'schen Sektorenschienen ausgebildet sind. Die eine Schiene wird in diesen in einem Sektorenausschnitt der anderen beliebig festgestellt. Weiterhin kommen hakenartige Vorrichtungen in Betracht; so greift z. B. bei dem Nyrop-schen Apparat ein mit der Oberschenkelschiene gelenkig verbundener federnder Haken in die Unterschenkelschiene ein, während ein Druck auf den Haken den Unterschenkel freigiebt. Ich habe diese und noch eine Reihe weiterer Sperrvorrichtungen in meinem Lehrbuch der orthopädischen Chirurgie beschrieben und abgebildet. Ich habe sie sämtlich versucht, habe sie aber verlassen zu Gunsten von zwei anderen Vorrichtungen, die den Vorzug größerer Einfachheit, größerer Haltbarkeit und sicherer Zweckerfüllung besitzen. Die eine dieser Vorrichtungen mit dem dreikantigen Hebel ist dieselbe, wie wir sie oben als Sperrvorrichtung zur Fixation des Hüftgelenkes beschrieben und abgebildet haben. Noch mehr als diese hat sich mir dann folgende Vorrichtung bewährt (Fig. 21 u. 22).

Die Sperrvorrichtung geschieht hier mittels eines federnden Stahlbügels, der von der Außenschiene zur Innenschiene reicht und ein wenig oberhalb der Kniegelenkslinie angebracht ist und beweglich in den Oberschenkelschienen steckt. Die Schenkel dieses Bügels stehen parallel zu den Seitenschienen und enden beiderseits mit kleinen einwärts gerichteten Zapfen (Ansatz). Entsprechend den Schenkeln dieses Bügels sind an den Oberschenkelschienen kleine Fortsätze in Form schiefer Ebenen angebracht. Die Erhöhung derselben geht beiderseits

nach außen. Die Unterschenkelschienen reichen zu beiden Seiten blattförmig einige Centimeter über die Scharnierungsgelenke hinaus, und am oberen Ende der Blätter sind Löcher eingebohrt, in welche die Bügelzapfen einschnappen. Ist nun das Bein gestreckt, so greifen die Zapfen des Bügels durch die Löcher der Unter- und Oberschenkelschiene und fixieren so das Gelenk (Fig. 22). Die Wölbung des Bügels ruht dabei dicht an der Wölbung des Oberschenkels, während der Winkel des Bügels nach hinten von der Oberschenkelhülse steht. Die Schenkel des Bügels stehen dabei gar nicht in Berührung mit der Oberschenkelschiene, außer dort, wo die Zapfen einschnappen.

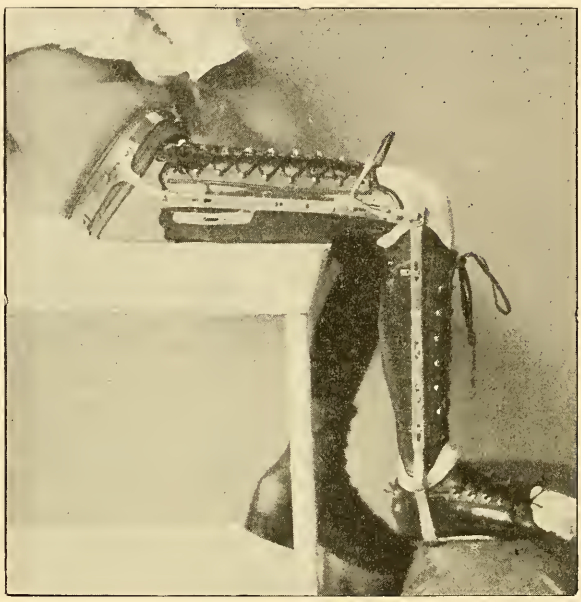

Fig. 21.

Wird nun der Bügel, den man mit der Hand durch die Kleider hindurch dirigieren kann, gehoben, so gleiten die Schenkel auf den obengenannten, an den Oberschenkelschienen angebrachten schiefen Ebenen in die Höhe, wo die Schenkel der Bügel parallel mit der Oberschenkelschiene zu liegen kommen. Dadurch werden die Zapfen aus den Löchern der Unterschenkelschienen herausgehebelt und die Beweglichkeit ist ermöglicht (Fig. 21). Soll das Kniegelenk wieder fixiert werden, so wird der Bügel einfach mit der Hand herabgedrückt, die Zapfen greifen wieder in die Unterschenkelschienen ein und damit ist das Knie fixiert.

Sind die Muskeln des Oberschenkels, namentlich die Beuger, noch gut erhalten, so kann man die Wirkung des geschwächten Quadriceps

sehr zweckmäßig durch einen aus elastischen Zügen hergestellten künstlichen Quadriceps unterstützen (siehe Fig. 18).

Der Patient kann sowohl Extensions- als Flexionsbewegungen vornehmen, indem die elastische Kraft des Gummizuges den Unterschenkel stets in Streckstellung zurückführt, sobald die Flexoren außer Wirksamkeit treten. Durch abwechselndes in- und außer Funktionsetzen der Flexion wird der Patient die Unterschenkelbewegungen nach beiden Seiten hin beherrschen. Der Ersatz des Quadriceps besteht aus einem Bügel, der an den Kniegelenkscharnieren der Schienenhülsenapparate befestigt wird und auf seiner Höhe kreuzweise übereinander befestigte Bänder trägt, die in der Art an den Hülsen befestigt werden, wie dies aus Fig. 18 hervorgeht. Man sieht hier, daß die Enden dieser Gummizüge aus Lederriemen bestehen, in denen eine Anzahl Löcher angebracht wird, so daß man mit der steigenden Funktionsfähigkeit des Quadriceps die elastischen Züge ganz nach Bedarf weniger anspannen kann.

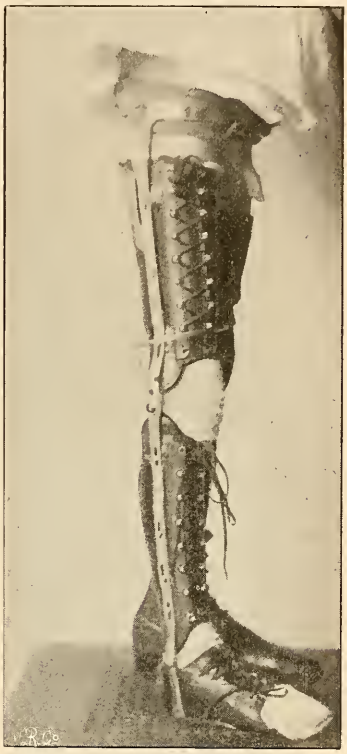

Fig. 22.

Verzichtet man aus bestimmten Gründen auf die so vortrefflichen Sperrvorrichtungen, und bedient man sich nur eines einfachen Scharniergelenkes, so muß man als ersten Grundsatz festhalten, daß das Scharniergelenk hinter die Schwerlinie verlegt werden muß. Erst durch Charrière und Bly lernten wir die richtige Ausnutzung der Schwerkraft kennen. Man soll das Gelenk so anbringen, daß bei völliger Streckung des Knies Ober- und Unterschenkel einen nach vorn etwas offenen Winkel bilden. Dies hat den großen Vorteil, daß das Bein, sobald es gestreckt auf den Boden gesetzt wird, sofort eine absolut sichere Stütze für den Körper abgiebt, während das Knie mit Leichtigkeit sich durch die eigene Schwere des Unterschenkels beugt, sobald das Bein nach vorn erhoben wird.

Wenn bei Lähmung des M. quadriceps das Genu recurvatum sehr geniert, so kann man dasselbe dadurch am besten beheben, daß man einen Schienenhülsenapparat tragen läßt, bei dem das Kniegelenkscharnier keine Ueberstreckung zuläßt. Ich bilde

einen solchen Patienten mit doppelseitigem Genu recurvatum ab, der ohne Apparat und Stütze gar nicht stehen, mit dem Apparate aber ganz gut ohne jede Unterstützung gehen konnte (Fig. 23 u. 24).

Neuerdings haben wir in den Sehnentransplantationen ein gutes Hilfsmittel zur Wiederherstellung der Funktion des gelähmten Quadri-

Fig. 23.



Fig. 24.

ceps erhalten. Vulpius verband mit Erfolg den intakten Sartorius mit der Sehne des Quadriceps; auch ich habe ein schönes Resultat erzielt durch Ueberpflanzung des intakten Sartorius auf die Aponeurose des gelähmten Streckmuskels.

F. L., 15 J. alt, ist kräftig entwickelt, leidet seit seinem 3. Lebensjahre an den Folgen einer spinalen Kinderlähmung.

Pat. ist ununterbrochen in verschiedenster Behandlung gewesen. Er trägt an seinem linken Bein und an seinem rechten Unterschenkel einen Schienenhülsenapparat und kann mit Hilfe zweier Stöcke nur mäßig gehen.

Die rechte Hüft- und Oberschenkelmuskulatur hat sich gut erholt. Pat. kann das Bein im Hüftgelenk ab- und adduzieren, beugen und strecken. Das Kniegelenk kann aktiv gestreckt und gebeugt werden. Von den Muskeln des Unterschenkels wirken mäßig kräftig die Peronei, die Wadenmuskulatur und der Extens. dig. com. long. Der Tibial. ant. und postic. ist vollkommen funktionsfähig, und der Extens. hallucis-longus ist sehr kräftig. Der Fuß hängt in Equinusstellung herab und kann mittels des letztgenannten Muskels nur wenig erhoben werden.

Auf der linken Seite liegen die Verhältnisse folgendermaßen: Der Ileopsoas, die Adduktoren und Abduktoren sind sehr geschwächt. Der Quadriceps und die Unterschenkelmuskulatur sind ganz gelähmt. Der Sartorius und die Beugemuskeln des Unterschenkels wirken noch.

Fordert man den Kranken auf, den Quadriceps anzuspannen, so sieht man jedesmal eine Kontraktion des Sartorius, derselbe ist auch elektrisch erregbar.

Um den Pat. ev. von seiner linksseitigen Oberschenkelhülse zu befreien, wird eine Transplantation des Sartorius an den Quadriceps ausgeführt.

Operation: 10 cm langer Schnitt an der Grenze des mittleren und unteren Drittels etwas innen von der Mitte vorn am Oberschenkel bis auf den Quadriceps, der nun von ganz weißlicher Farbe (fettig degeneriert) erscheint. Zuerst wird nun unter Vorziehung der Hautfettschicht nach innen mit einem großen, scharfen Haken der Sartorius freigelegt, isoliert und ganz im unteren Wundwinkel durchgeschnitten. Der Sartorius zeigt gleichfalls Zeichen fettiger Degeneration, doch in viel geringerem Grade. Nunmehr wird der Rectus cruris an der Stelle, wo er beginnt sehnig zu werden, quer durchschnitten und sein peripherer, sehniger Teil mit dem centralen Sartoriusende durch 6 Seidennähte fest und straff vernäht, und zwar wird dabei das Kniegelenk gut überstreckt gehalten. Nach einigen versenkten Nähten wird die Hautwunde durch 5 Seidennähte verschlossen. Sterile Kompresse. Wattepolsterung. Gipsverband in gleicher Stellung des Beines.

Verbandwechsel. Prima intentio. Nähte entfernt. Nochmaliger Gipsverband.

Verbandwechsel. Das linke Bein wird jetzt bei leichtem Schutzverband der Wunde in den bisherigen Schienenhülsenapparat gelagert.

Fordert man jetzt den Pat. auf, sein Kniegelenk durchzudrücken, so sieht man, wie sich der Sartorius anspannt und die Kniescheibe ein wenig nach oben zieht. Läßt man ihn das linke Bein in Rückenlage heben, bleibt das Kniegelenk fast gestreckt; der Sartorius ist dabei angespannt.

Vorsichtige Massage im Verlauf des Sartorius, Faradisation und Galvanisieren desselben.

Pat. kann ohne seinen linksseitigen Schienenhülsenapparat mit zwei Stöcken gehen.

Auch jetzt wird beim aktiven Kontrahieren des Sartorius die Kniescheibe hochgezogen, indessen hat doch eine allmähliche Dehnung in den Muskeln wieder stattgefunden. Hebt Pat. sein linkes Bein in Rückenlage, so beugt sich jetzt das Kniegelenk bis zum halben rechten Winkel, so daß die Fixation zum Gehen nicht mehr genügt.

Pat. muß deshalb seinen linksseitigen Schienenhülsenapparat am ganzen Bein weiter tragen.

Es wird an einem neugefertigten Schienenhülsenapparat eine bequem in Streckstellung festzustellende und beim Sitzen zwecks Beugung zu lockernde Vorrichtung angebracht, wie dies aus beistehenden Photo-

graphien ersichtlich ist. Da der Schienenhülsenapparat mit einem einfachen Beckenring durch ein Scharnier verbunden ist, geht Pat. nunmehr bequem und ausdauernd mit einem Stock, kann sich aber auch ohne Stock gut fortbewegen.

Wir haben bisher nur die Fälle in Betracht gezogen, bei denen nur die Tragfähigkeit des Kniegelenkes gelitten hatte, ohne daß es zu Kontrakturstellungen im Gelenk selbst gekommen war. Hat sich nun schon eine Flexionskontraktur des Kniegelenkes ausgebildet, so muß man, um das Gehen zu ermöglichen, zunächst diese Stellungsanomalie beseitigen. In leichteren Fällen genügt dies durch einfache Streckung des Knies in Narkose, event. unter Zuhilfenahme des Lorenz'schen Redresseurs oder der von Gross angegebenen, in meinem Lehrbuch der orthopädischen Chirurgie abgebildeten Schraubenvorrichtung. Leisten die Weichteile dabei zu starken Widerstand, so mache man lieber die offene Durchschneidung aller sich spannenden Sehnen und Fasciensträngе in der Kniekehle. Bei der nachfolgenden Streckung darf man keine zu starke Gewalt anwenden, da die atrophischen Knochen dabei leicht einbrechen können. Durch ein solches operatives Vorgehen erreicht man die Streckung des kontrakten Gelenkes am leichtesten und raschesten. Können sich die Patienten zu solchem aktiven Vorgehen nicht entschließen, so kann die Kontraktur auch auf orthopädischem Wege beseitigt werden. Zu diesem Zwecke verfertigt man einen Schienenhülsenapparat, in welchen man nach den Angaben von Braatz die Gelenkteile in Form eines Sektors anbringt. Die Hauptsache ist, daß man die Hülsen so fertigt, daß die ganze vordere Gelenkgegend in denselben mitgefaßt wird. Das Leder muß die Patella von oben und unten her völlig umgreifen. Denn auf der Patella findet bei der Streckung der Deformität der größte Druck statt; faßt man sie daher nicht mit, so weicht das Kniegelenk einfach nach oben hin aus und man erreicht ein Fehlresultat. Ich lasse das Leder auf dem Gipsmodell des gelähmten Beines stets so walken, daß die Unterschenkelhülse bis über die Patella hinaufreicht, so daß beim Schnüren der Hülsen in gestreckter Stellung die Unterschenkelhülse weit unter die Oberschenkelhülse hinaufgeht. Gesetzt, wir haben es mit einer Kniegelenkskontraktur mit Flexion, Subluxation und Abduktion zu thun, wie das so häufig der Fall ist, so gestaltet sich unser Vorgehen folgendermaßen:

Ich nehme zunächst von dem Beine ein Gipsmodell. Ueber diesem Modell wird der Schienenhülsenapparat fertiggestellt, an dem man, wie schon gesagt, dem Kniegelenk entsprechend, die Braatz'schen Sektoren anbringt. Die Streckung der Kontraktur geschieht nun mit Hilfe einer starken Feder, die aus einer gewöhnlichen Schlägerklinge hergestellt wird (Fig. 25). Die Feder erhält ihren Halt am Oberschenkelteil des Apparates durch einen Bügel, der die beiden oberen Enden der Ober-

schenkelschienen verbindet; sie gewinnt ferner einen Unterstützungspunkt an dem sog. Kniebügel, der mittels je einer Schraube an den beiden Sektoren des Apparates befestigt ist. Die Streckung der Kontraktur geschieht nun mittels eines am freien Ende der Feder angebrachten, an der Unterschenkelschiene befestigten Riemens. Spannt man diesen Riemen an, so drückt derselbe das untere Ende der Feder gegen den Unterschenkel herunter. Damit kommt aber die elastische Kraft der Feder zur Geltung. Indem aber die Feder wieder ihre normale Lage einzunehmen sucht, zieht sie die Unterschenkelhülse und damit den Unterschenkel selbst in den Sektor nach vorn, und damit erreicht man die Streckung des Beines. Bis man die Streckung des Beines auf diese Weise erreicht hat, vergehen in der Regel 5—6 Wochen. Man darf nicht zu schnell vorgehen, da die Patienten sonst leicht stärkere Schmerzen haben. Man kann diese aber stets leicht vermeiden, wenn man mehr in Etappen vorgeht, indem man das, was man an Streckung erreicht hat, jederzeit durch 2 an den Sektoren angebrachte Schrauben feststellen kann. Ich habe auf diese Weise eine große Anzahl selbst schwerster Kontrakturen gerade gerichtet. Zuweilen ist es auch hier wünschenswert, um rascher vorwärts zu kommen, vor Anlegung des Apparates die offene Durchschneidung der Kniegelenkssehnen und bei starkem gleichzeitigem Spitzfuß die subkutane Tenotomie der Achillessehne auszuführen. Ist das Bein einmal gestreckt, so läßt man den Apparat noch einige Monate tragen, und hat dann die Freude, zu sehen, daß die Patienten mit gerade gestrecktem Bein wieder ohne jeden Apparat gehen lernen; einige Krankengeschichten mögen das Gesagte erläutern.

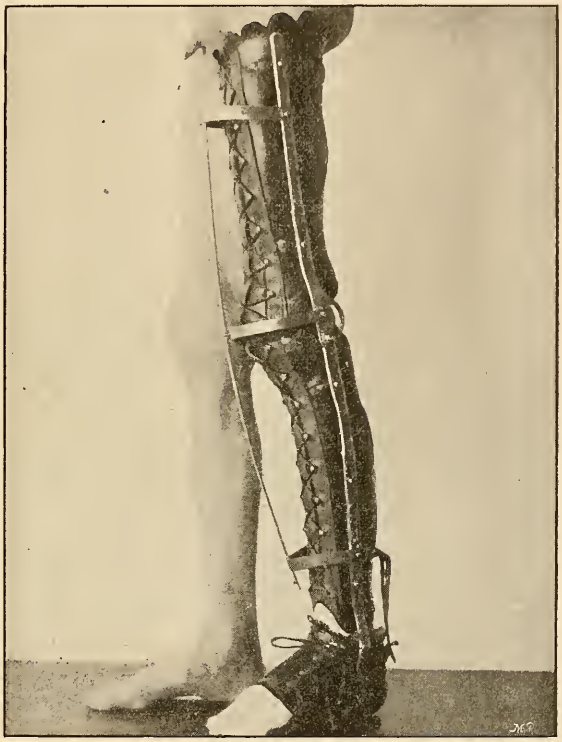

Fig. 25.

Fall 1. Dr. P. K. aus H., 30 Jahre alt, Kontraktur im rechten Knie- und Fußgelenk nach spinaler Kinderlähmung; rechtes Bein außerordentlich atrophisch. Beim Eintritt in die Klinik steht das Knie in einem Beugewinkel von ca. 135°; der Fuß zeigt eine Spitzfußstellung von ca. 140°. Offene Durchschneidung der Kniekehlensehnen und subkutane Tenotomie der Achillessehne. Nach erfolgter Wundheilung Anlegung eines Kniestreckapparates mit gewöhnlichen Scharnieren und Gummizügen zur Beseitigung der Spitzfußstellung. Da wegen einer bestehenden Subluxation der Tibia die Streckung des Kniees sehr schmerzhaft ist und nicht in erwünschter Weise fortschreitet, werden Braatz'sche Sektoren an dem Schienenhülsenapparat angebracht; die Streckung macht jetzt rasche Fortschritte. Pat. wird mit fast vollkommen gestrecktem Kniegelenk entlassen und erhält die Weisung, sich zu Hause massieren zu lassen und die Streckfeder weiter zu gebrauchen. Nach 3-monatlicher Applikation des Apparates ist das Bein völlig gestreckt; die Spitzfußstellung ist beseitigt; Pat. vermag jetzt ohne Apparat seinen anstrengenden, wissenschaftlichen Exkursionen auf schlüpfrigen Felsen nachzugehen.

Fig. 26.

Fall 2. Der Fall, den ich jetzt noch kurz anführen möchte, soll illustrieren, wie hochgradige Kniekontrakturen man noch auf die geschilderte Weise korrigieren kann.

Frl. K. aus L. wurde in die Klinik aufgenommen. Sie ist jetzt 20 Jahre alt und hat seit frühester Jugend an der Kniekontraktur gelitten. Seit ihrem 10. Jahre geht sie auf einem Stelzfuß in der Weise, wie es die Figur 26 ohne weiteres zeigt. Ich ging in diesem Falle so vor, daß ich zunächst einen Gipsabguß nahm und über diesem den Sektoren-Schienenhülsen-Apparat arbeiten ließ. Dann machte ich die offene Durchschneidung aller sich spannenden Weichteile in der Kniekehle und legte in möglichst korrigierter Stellung, d. h. in etwas stumpfwinkeliger Stellung des Beines einen Gipsverband an. Dieser Gipsverband blieb 14 Tage liegen. Bis dahin war der Schienenhülsenapparat fertiggestellt und die Wunden bis auf oberflächliche Granulationsflächen geheilt. Jetzt wurde nun der Schienenhülsenapparat angelegt und mit der Feder allmählich gestreckt. Nach Verlauf von 8 Wochen war das Bein ganz gerade (Fig. 27).

Wir wollen erwähnen, daß man auch durch eine suprakondylere Osteoklasie oder Osteotomie die Geradestellung des verkrümmten

Beines erreichen kann. So hat Lorenz mit sehr gutem Erfolge operiert.

Wir haben schließlich noch als Hilfsmittel zur Behandlung paralytischer Kniegelenksdeformitäten die Arthrodese des Kniegelenkes zu erwähnen. Ich habe diese Operation wenig ausgeführt, da ich die Patienten mit schlotterigen Kniegelenken in der Regel portative Apparate, wie oben ausgeführt, habe tragen lassen. So verfüge ich nur über 4 Fälle von Arthrodese, habe aber in all diesen Fällen die Tragfähigkeit des Kniees wirklich erreicht. In einem der 4 Fälle habe ich mit Erfolg die Arthrodesen der Kniegelenke auf beiden Seiten gleichzeitig vorgenommen.

Noch eine andere Kniegelenksdeformität sieht man im Gefolge der spinalen Kinderlähmung entstehen, das Genu valgum paralyticum. Es macht dieselbe Erscheinung wie das auf anderer Basis beruhende Genu valgum. Von Dubourg wurde ein derartiger Fall mit linearer Osteotomie des Femur bei einem 4-jährigen Kinde zu heilen versucht. Ein analoger Fall von Genu valgum paralyticum wurde von Fischer operiert. Will man operieren, so ist nach meiner Meinung die einzig richtige Operation die Arthrodese des Gelenkes. Im übrigen ist die orthopädische Behandlung mit Schienenhülsenapparaten und Kontentivverbänden genau so wie bei jedem anderen Genu valgum vorzunehmen.



Fig. 27.

**Paralytische Fußdeformitäten.**

Bei der Betrachtung der paralytischen Fußdeformitäten muß man zwei Arten unterscheiden. Entweder sind nämlich eine oder mehrere Muskelgruppen intakt und ziehen demnach den Fuß nach ihrer Richtung, so entsteht der Klump-, Spitz-, Platt-, Hacken- oder Hohlfuß, oder alle Muskeln, die das Fußgelenk bewegen, sind paralytisch, und so entsteht der schlotterige Fuß. Während der Fuß also in dem ersten Falle fixiert ist, hängt er im zweiten schlaff herab. Schwartz und Riefel (Revue d'Orthop., 1892) teilen in diesem Sinne die Folgen der paralytischen Fußdeformitäten ein in fixierte und schlotterige Gelenke.

Ein vollständiges Schlottergelenk am Fuß wird sehr selten beobachtet. Ist ein solches aber ausgebildet, so fällt der Fuß unter dem Einfluß der Schwere in die Equinovarusstellung. Zur Ausbildung dieser Stellungsanomalie trägt noch zuweilen die Zusammenziehung einiger Muskelbündel des Gastrocnemius bei, die der vollständigen Lähmung entgangen sind. Hat die Equinusstellung längere Zeit bestanden, so kann sekundär eine Schrumpfung des Gastrocnemius, dessen Enden doch dauernd genähert sind, hinzutreten. Dann ist das Gelenk in der Equinusstellung fixiert, und wir haben so die sekundäre Fixation nach Schlottergelenk vor uns. Es ist leicht erklärlich, daß wir Uebergänge von der einen zur anderen Art vielfach antreffen werden.

Einige Autoren, darunter Boeckel, unterscheiden noch die nach Paralyse auftretende Fußdeformität, je nachdem dieselbe durch den Sehnenzug oder durch Verunstaltung der Knochen verursacht ist (pieds-bots tendineux-osseux der Franzosen). Primär ist hier natürlich stets der Zug der nicht gelähmten Muskeln resp. deren Sehnen, und erst sekundär — nach mehr oder weniger langem Bestande der Deformität — bildet sich die Veränderung der Knochen aus. Beim Redressionsversuch — ev. in Narkose — wird sich leicht herausstellen, mit welchen von beiden Formen man es zu thun hat.

Betrachten wir nun im einzelnen die paralytischen Fußdeformitäten.

### a) Paralytischer Klumpfuß.

Die paralytischen Klumpfüße sind sehr häufig. Der paralytische Klumpfuß entsteht vorzugsweise dann, wenn die motorischen Nerven gelähmt sind, welche die Musc. peronei und die Extensores digitorum longi et breves versorgen, wenn also die ganze Muskelgruppe ausgeschaltet ist, welche die Dorsalflexion und Pronation des Fußes besorgt. Aber auch bei Lähmung der Supinatoren und Plantarflexoren kann ein Klumpfuß entstehen, wenn die Schwere des Fußes die Kraft der Antagonisten überwindet. Fragen wir nach den Symptomen, so werden wir sehen, daß der paralytische Klumpfuß in Supination steht, so daß die Fußsohle nach innen, der Fußrücken nach außen sieht, zugleich mit deutlicher Einwärtswendung und Senkung der Fußspitze. Daneben fällt aber noch eine Krümmung der Zehen auf. Namentlich die große Zehe ist gegen die Fußsohle hin verbogen und unter die Volarfläche der 2. Zehe dislociert. Daneben haben wir dann die Atrophie der Unterschenkel, meist auch eine Verkürzung der ganzen Extremität, die Kühle und livide Verfärbung der Haut, außerdem auch die Anamnese, um die Diagnose zu sichern.

Die Behandlung des paralytischen Klumpfußes ist eine außerordentlich dankbare Aufgabe geworden. Ich mache stets zunächst die forcierte Redression des Klumpfußes in einer Sitzung, mittels

des von Stille modifizierten Lorenz'schen Redresseur-Osteoclasten. Die Redression gelingt in der Regel viel leichter als die eines entsprechenden angeborenen Klumpfußes. Nach ausgeführter Tenotomie der Achillessehne wird dann der Fuß in überkorrigierter Stellung in einen Gipsverband fixiert. Mit diesem Gipsverband werden die Patienten entlassen und angehalten, möglichst viel in demselben herumzugehen. Nach etwa 3 Monaten wird der Verband abgenommen. Der Fuß behält dann in der Regel dauernd seine normale Stellung inne.

In früheren Jahren ließ ich dann einen bis zum Knie reichenden Schienenhülsenapparat anfertigen, den die Patienten dann dauernd behielten. Wir hatten ja durch unsere Therapie nur die falsche Stellung des Fußes beseitigen wollen und beseitigt, wir konnten aber nicht gleichzeitig die Peroneuslähmung beheben. Indem wir jetzt nicht nur die falsche Stellung des Fußes korrigieren, sondern weiterhin auch einen Ersatz für die gelähmten Muskeln dadurch erreichen, daß wir die Funktion derselben von einem gesunden Muskel übernehmen lassen, können wir heutzutage den Patienten nahezu völlig wiederherstellen. Gerade beim paralytischen Klumpfuß haben die Sehnentransplantationen ihre größten Triumphe gefeiert. Den in der Litteratur mitgeteilten günstigen Erfahrungen von Winkelmann, Sipburger, Winkler, Vulpius, Franke, Drobnik, Goldthwait u. a. kann auch ich eine Reihe erfolgreich ausgeführter Operationen anschließen. Bei dieser Sehnentransplantation muß man natürlich ganz individuell vorgehen.

Der gelähmte Peroneus long. kann mit einem Teil der Achillessehne vernäht werden, mit dem Tibialis anticus oder dessen Hälfte, mit dem Extens. digit. comm, oder dem Ext. halluc. long. Man kann den Extensor hallucis spalten und mit den beiden gelähmten Peronei vernähen oder je die Hälfte des Extensor hallucis und des Tibialis anticus auf einen oder beide Peronei verpflanzen. Man hat auch den Tib. ant. auf den Extens. dig. comm. long. aufgepflanzt, um bei Hebung des Fußes mehr Pronation zu erzielen (Brunner und Schulthess). Vulpius teilte in einem Falle mit gutem Erfolge die Achillessehne in 3 Teile, einen Zipfel führte er innen herum nach vorn und verband ihn mit dem Tib. ant., den zweiten befestigte er außen an die Peronei und den mittleren verlängerte er durch eine Plastik, wodurch die entstehende Equinusstellung aufgehoben wird. Bei späterer Bewegung des Gelenkes entstand anfangs erklärlicherweise eine muskuläre Fixation desselben. Wir sehen also, daß die Variationen sehr groß sind, daß man von der vorderen oder hinteren Muskelgruppe an sich gesunde Muskeln zur Uebertragung beliebig auswählen kann.

Die Technik meiner Operationen unterscheidet sich nicht von der üblichen. Dagegen möchte ich zur Nachbehandlung folgenden Apparat empfehlen.

Fig. 28.

Fig. 29.

Der Apparat ist ein Schienenhülsenapparat, an dem die Fußhülse aus zwei gegeneinander beweglichen Teilen gearbeitet ist, so daß man, während der hintere Teil des Fußes in Pronationsstellung fest fixiert ist, den vorderen Teil ebenfalls bequem in Pronations- und Abduktionsstellung fixieren kann (Fig. 28 und 29). Zur Herstellung eines solchen passenden Klumpfußapparates hat sich bei mir im Laufe der Zeit folgende Technik herausgebildet. Zunächst fertige ich von dem Klumpfuß, den ein Assistent, so gut es geht, redressiert, samt dem zugehörigen Ober- und Unterschenkel einen genauen Gipsabguß an. Das so gewonnene Negativ modelliere ich nun so, daß der Klumpfuß in einen entsprechend großen normalen Fuß verwandelt wird. Es geschieht dies in der Weise, daß zunächst die Supinationsstellung des Fußes durch Einklemmung eines keilförmigen Korkstückchens in einem auf der Höhe des inneren Knöchels angebrachten Einschnitte korrigiert wird. Ebenso beseitigt man durch ein oberhalb der Ferse angebrachtes Korkstückchen die Spitzfußstellung. So wird der Fuß an der Gipshülse proniert und dorsal flektiert und die Form jetzt mit Gips ausgegossen. Die Adduktionsstellung des Fußes wird dann schließlich korrigiert, während die Gipsmasse erstarrt. Wir haben auf die geschilderte Weise ein Modell gewonnen, welches einem normalen Fuße entspricht. Ueber diesem Modell wird nun der Schienenhülsenapparat in der Weise gearbeitet, wie ich es in meinem orthopädischen Lehrbuche beschrieben habe; nur die Fußhülse wird aus zwei Teilen gearbeitet. Der hintere Teil, welcher den Calcaneus in pronierter Stellung umfaßt, ist in gewöhnlicher Weise mit der Unterschenkelhülse scharnierartig verbunden. Der Vorderfuß wird in seiner richtigen Stellung durch einen von der inneren Seite des Fußbleches abgehenden Bügel festgehalten, der vordere Teil des Fußbleches ist mit dem hinteren Teile durch eine Schiene verbunden, die von der Mitte der Ferse zum vorderen Ende des vorderen Segmentes verläuft. In der Mitte dieser Schiene ist eine Schraube eingelassen, um die sich das vordere Teil der Fußhülse nach beiden Seiten hin bequem drehen läßt (Fig. 30, 31, 32). Das vordere Ende der Schiene ist sektorähnlich verbreitert und mit einer Reihe von Gewindelöchern versehen. So ist es ohne weiteres möglich, den Fuß in beliebiger Ad- oder Abduktions- oder Mittelstellung zu fixieren. Zu dem fertigen Apparat gehört schließlich noch ein sog. Fersenzug, wie er auch bei anderen Schienenhülsenapparaten verwertet wird.

Der Apparat wird so angelegt, daß man den Fuß und das Bein in denselben hineinlegt, während die Fußhülse in Adduktionsstellung steht. Nun zieht man die Spannlasche an, so daß die Ferse gerade auf dem Fußblech fixiert ist, schnürt dann die Fußhülse, sowie die Hülsen des Ober- und Unterschenkels, bringt den Fuß in die gewünschte Abduktionsstellung und sichert diese durch Anziehen der Schrauben. Sitzt der Apparat gut, so steht der Fuß in demselben völlig normal. Es wird ein passender Stiefel über demselben gearbeitet und der Patient geht nun ohne Beschwerden in demselben umher. Jeder Schritt des Patienten wirkt dabei im Sinne der Julius Wolff'schen Transformationskraft, bestrebt sich also, die normale Knochenform wieder herzustellen.



Fig. 30.

Fig. 31.



Fig. 32.

Man kann den Apparat jeder Zeit bequem ablegen, Massage und Gymnastik treiben und ihn dann ohne Schwierigkeit wieder anlegen.

Ich bilde umstehend einen Patienten mit ziemlich hochgradigem Klumpfuß ab, wie er in unsere Behandlung kam (Fig. 33), im Apparate (Fig. 34) und nach 3 monatlicher Behandlung ohne Apparat (Fig. 35). Diese Bilder sprechen ohne weiteres für die gute Wirkung des Apparates.

Zur Behandlung des paralytischen Klumpfußes haben einige Autoren die Tarsektomie, die Phelps'sche Operation und andere operative Ein-

griffe gemacht. Ich bin der Meinung, daß man auch ohne diese auskommt. Die Arthrodese, die zur Fixation des redressierten Klumpfußes im Talocruralgelenk wiederholt — auch von mir — vorgenommen worden ist, liefert zwar recht günstige Resultate; heutzutage bin ich aber von dieser eingreifenden Operation bei paralytischem Klumpfuß abgekommen und beschränke mich in der Therapie auf die beschriebenen schonenderen Methoden, die ich dringend empfehlen möchte.

Fig. 33.

Fig. 34.

Ich habe bisher bei paralytischem Klumpfuß 14mal die Sehnentransplantation ausgeführt. Die Fälle sind kurz folgende:

1. Th. L. Rechtsseitige traumatische Peroneuslähmung. Spitzfuß mit Neigung zur Klumpfußstellung.

25. März 1898 Operation: Spaltung der Achillessehne, Vernähung des äußeren Zipfels mit der Sehne des Tibialis anticus. Glatte Heilung.

2. April vorzeitig entlassen. Mäßiges Resultat.

2. E. H. Traumatische Peroneuslähmung links. Spitzfuß.

27. Mai 1898 Operation: Spaltung der Achillessehne, Vernähung des äußeren Zipfels mit der Sehne des Tibialis anticus. Glatte Heilung, Erzielung absolut normaler Funktion.

3. D. H. Pes equino-varus paralyticus dexter.

2. Juni 1898 Operation: Spaltung der Achillessehne. Vernähung des äußeren Zipfels mit dem Tibialis anticus. Glatte Heilung, Resultat funktionell gut.

4. C. K. Pes equino-varus paralyticus sin.

7. Juli 1898 Operation: Spaltung der Achillessehne, Vernähung des äußeren Zipfels mit der Sehne des Tibialis anticus. Heilung durch einige Stichkanaleiterungen verzögert. Resultat gut.

5. H. B. Pes equino-varus paralyticus.

26. Jan. 1899 Verlängerung der Achillessehne. Die gelähmten Tibialis anticus und Peroneus longus werden durchtrennt und ihre peripheren Enden an den wirksamen Extensor digitorum communis longus genäht. Glatte Heilung. Resultat gut.

6. A. H. Pes equino-varus paralyticus dexter.

16. Febr. 1899 Operation: Verkürzung des Tibialis anticus, Spaltung der Achillessehne und Vernähung des äußeren Zipfels mit der Sehne des Peroneus longus. Glatte Heilung. Gutes Resultat.

7. L. B. Pes equino-varus paralyticus sinister.

19. Febr. 1899 Operation: Verkürzung des Tibialis anticus. Spaltung der Achillessehne, Vernähung des äußeren Zipfels mit dem Extensor digitorum communis brevis. Heilung per primam; sehr gutes Resultat.

Fig. 35.

8. G. Schm. 1. Pes equino-varus paralyticus dexter.

28. Febr. 1899 Operation: Verkürzung des Tibialis anticus. Die Sehnen der gelähmten Peronei werden durchtrennt und an der gesunden Achillessehne angenäht. Nachträglich wird noch der Extensor hallucis longus verkürzt.

2. Pes equinus paralyticus sinister.

28. Febr. 1899 Operation: Verkürzung des Tibialis anticus. Nachträglich wird noch der Extensor hallucis longus verkürzt. Glatte Heilung, gutes Resultat.

9. W. E. Pes equino-varus paralyticus dexter.

23. März 1899 Operation: Verkürzung des Tibialis anticus. Spaltung der Achillessehne und Verpflanzung des äußeren Zipfels auf die Sehne des Peroneus longus. Glatte Heilung. Sehr gutes Resultat.

10. Th. M. Pes equino-varus paralyticus dexter.
31. Mai 1899 Operation: Verkürzung der Sehnen des Tibialis anticus und der beiden Peroneen. Glatte Heilung, gutes Resultat.

11. F. A. Leichter Pes equino-varus sinister.
2. Juni 1899 Operation: Spaltung der Achillessehne und Vernähung des äußeren Zipfels mit den Sehnen der gelähmten Peronei. Verkürzung der Tibialis anticus-Sehne, Spaltung der Sehne des kräftigen Extensor hallucis longus und Aufpflanzung des äußeren Zipfels auf die verkürzte Tibialissehne. Gute Heilung, gutes Resultat.

12. J. M. Linksseitige paralytische Peroneuslähmung. Spitzfuß mit Neigung zur Klumpfußstellung.
3. Aug. 1899 Operation: Verkürzung der Sehne des gelähmten Tibialis anticus, Faltung und Verkürzung der Sehne des mäßig wirksamen Extensor hallucis longus. Verkürzung des gelähmten Peroneus longus. Durchschneidung der Sehne des gelähmten Peroneus brevis und Einpflanzung ihres peripheren Endes in den gut wirksamen Extensor digitorum communis. Resultat gut.

13. A. D. Pes equinus paralyticus dexter mit Neigung zur Klumpfußstellung.
11. Okt. 1898 Operation: Verkürzung des Tibialis anticus. Durchtrennung des Peroneus longus und Einpflanzung des peripheren Sehnenteiles in den centralen Teil der tenotomierten Achillessehne. Sehr gutes Resultat.

### b) Paralytischer Spitzfuß.

Die Entstehung der paralytischen Spitzfüße ist leicht zu erklären. Sind die Dorsalflexoren des Fußes gelähmt, so fällt der Fuß durch seine eigene Schwere in die Spitzfußstellung hinein. Ebenso kann bei alleiniger Lähmung aller Wadenmuskeln ein Spitzfuß entstehen, indem die Schwere des Fußes die Wirkung der Dorsalflexoren überwindet. Zuweilen beobachtet man, daß durch die Equinusstellung des Spitzfußes sich ein Hohlfuß ausbildet.

Sehr interessant war ein Fall von doppelseitigem reinen Pes equinus, den ich beobachtete. Da derartige Fälle nicht häufig zu sein scheinen, lasse ich die Krankengeschichte hier folgen.

Johann S., 9 J. alt. Außer Röteln hat Pat. keine Krankheiten vorher durchgemacht. Anfang des Jahres 1898 mußte er aus der Schule nach Hause getragen werden, da er nicht laufen konnte. Die Beine waren schlaff und müde, die Waden schienen verdickt und fühlten sich heiß an. Pat. wurde ins Bett gebracht, die Waden mit Leinöl eingerieben, nachher stand er wieder auf und ging nach 8 Tagen wieder zur Schule. Mehr und mehr ging aber das Kind seit der Zeit auf den Fußspitzen. Die Schuhsohlen wurden dann vorn von der Mitte an durchgelaufen. Der Gang wurde nach und nach schlechter; häufig fiel Pat. auf die Kniee, der Fuß stellte sich immer spitzer; der Gang wurde watschelnd. Salzbäder, Geradhalter

wurden verordnet, man hielt die Krankheit für eine Knochenerweichung. Das Leiden besserte sich nicht und Pat. kam in meine Klinik.

Status: Die Muskulatur an den unteren Extremitäten des sonst zart gebauten Kindes ist mit sehr reichlichem Fettpolster bedeckt. Die inneren Organe lassen nichts Pathologisches erkennen. Keine Störungen von seiten des Gehirns, der Intelligenz oder Sprache. Am Rumpf und an den Armen nichts Besonderes. Dagegen fällt bei Betrachtung der unteren Extremitäten die abnorme Stellung der Füße auf: Pat. tritt mit den Zehenspitzen auf und hält dabei die Kniee gebeugt. Läßt man den Pat. gehen, so watschelt er stark und beugt dabei die Kniee noch mehr als beim Stehen. Die Füße stehen in reiner Spitzfußstellung. Die Ferse ist beim Stehen des Kindes ungefähr 3 cm vom Fußboden entfernt. Die Beweglichkeit der Fußgelenke (besonders Extension und Flexion) ist eine ziemlich beschränkte infolge starker Spannung der Achillessehnen. Letztere treten stark hervor und sind wenig nachgiebig. Die Beine können in beiden Kniegelenken zwar aktiv gut gebeugt, aber nicht völlig gestreckt werden. Dagegen ist passiv eine Streckung möglich. Wadenmuskeln schlaff und atrophisch. Die Muskulatur des linken Beines erscheint im ganzen etwas schwächlicher als rechts.

Am 15. Sept. subkutane Tenotomie der Achillessehnen. Unterschenkel und Füße in rechtwinkliger Stellung zueinander eingegipst. Nach 3 Wochen Entfernung des Gipsverbandes. Füße standen rechtwinklig zum Unterschenkel. Auftreten mit der ganzen Fußfläche. Bewegungen in Fuß- und Kniegelenken normal, werden aber infolge Muskelschwäche langsam ausgeführt. Gang ist noch etwas schleifend. Massage täglich 2 mal, dito Elektricität und gymnastische Uebungen. Pat. wird mit guter Funktion geheilt entlassen.

Die Behandlung meiner Fälle von paralytischen Spitzfüßen leitete ich einfach so, daß ich die Tenotomie der Achillessehne ausführte, den Fuß dann gewaltsam in Dorsalflexion stellte und so 3 bis 4 Wochen im Gipsverband fixierte, um dann Massage und Gymnastik für mehrere Wochen folgen zu lassen. Die Patienten bekamen dabei nach Abnahme des Gipsverbandes einen bis an das Knie reichenden Schienenhülsenapparat, an dem zwei an der vorderen oberen Seite der Fußhülse angenähte und an der Unterschenkelhülse anknöpfbare Gummizüge den Fuß stets in Dorsalflexion hielten (Fig. 36).

Fig. 36.

Meine sämtlichen Patienten wurden, was den Spitzfuß betrifft, völlig geheilt.

Anstatt der Tenotomie kann man nach dem Vorschlage von Bayer

zur Verlängerung der Achillessehne die Tenorrhaphie der Sehne vornehmen, nachdem dieselbe zuvor in Form eines Z gespalten ist. Die Sehne wird zunächst der Länge nach in zwei Hälften gespalten. Dann trennt man die linke Hälfte am Tuber calcanei, die rechte am oberen Ende des Längsschnittes quer durch und näht den Querschnitt der ersteren an jenen der letzteren. So erreichte er eine Verlängerung der Sehne um 3 cm. Bayer empfiehlt dieses Verfahren für alle jene Fälle, in welchen man wegen starken Klaffens der Schnittenden nach der gewöhnlichen queren Tenotomie eine neuerliche Narbenretraktion vermeiden will.

Besteht bei paralytischem Spitzfuß eine starke Verkürzung des Beines, so ist es unzweckmäßig, die Tenotomie zu machen, da sich sonst die Deformität schlecht ausgleichen läßt und die Patienten noch mehr hinken als vor der Operation.

Will man hier operativ vorgehen, so führt man am besten die osteoplastische Resektion nach Wladimiroff-Mikulicz aus.

Auch bei den paralytischen Spitzfüßen erreicht man mit der Sehnentransplantation sehr gute Resultate. Der Musc. extens. hallucis long. oder der halbe Tibialis ant. wird auf den Extens. digit. comm. long. genäht. Man hat auch den Peroneus long. in zwei Teile gespalten und die eine Hälfte an den Tib. ant., die andere an den Extens. digit. comm. befestigt. Der Peroneus nimmt dann bedeutend an Umfang und Kraft zu — entsprechend der gesteigerten Anforderung. Oder vom Gastrocnemius wird eine Partie losgetrennt und diese wird auf den Extens. digit. comm. gepflanzt.

Neben der Sehnentransplantation spielt die Arthrodese bei der Behandlung der paralytischen Spitzfüße eine hervorragende Rolle, besonders für diejenigen Kranken, welche möglichst schnell von ihrem Leiden befreit sein wollen und wegen der verhältnismäßig großen Ausgaben auf die Behandlung mit Apparaten verzichten müssen. Besonders angebracht erscheint die Arthrodese bei ausgebildetem Schlottergelenk, wobei doch der Fuß, wie schon hervorgehoben, meist in Equino-varus-Stellung fällt. Sind mehrere Gelenke ein und derselben Extremität schlotterig, so kann man die Arthrodese auch in den anderen Gelenken (also im Knie- und Hüftgelenk) zu gleicher Zeit vornehmen, ohne daß der Patient darunter sehr zu leiden hätte (2 Fälle von Dollinger). Einige Chirurgen machten vor der Arthrodese noch die Tarsektomie (Lorenz, Helferich, Albert).

Schließlich kann man noch die Sehnenverkürzung des Musc. extens. dig. com. oder des Extens. halluc. l. vornehmen, nachdem man durch Tenotomie es ermöglicht hat, die Dorsalflexion hervorzubringen. Die Sehnen werden durchschnitten, in ihrer Längsrichtung gegeneinander verschoben und dann zusammengenäht.

Ist ein Spitzfuß redressiert und sind die Operationswunden ver-

heilt, so muß mit der Nachbehandlung begonnen werden. Ich will hier einige Apparate aufzählen, die sich dabei mir sehr bewährt haben und die ich aufs beste empfehlen kann.

Am meisten benutze ich den in Fig. 27 abgebildeten Schienenhülsenapparat mit elastischen Zügen.

Hat Patient diesen Apparat einige Monate getragen, so kommt anstatt desselben ein einfacher Schienenschuh in Anwendung, an dem man eine Feder anbringt, mit deren Hilfe man der Neigung des Fußes zur Equinusstellung weiter entgegenwirkt. Man verwendet hierzu vorteilhaft eine S-förmig gebogene Druckfeder, wie sie Goldschmidt angegeben hat (Fig. 37). Ungefähr in der Mitte einer Unterschenkelschiene, die mittels eines Gurtes oder dergl. befestigt ist, wird eine starke Feder so angebracht, daß sie den Schuh und mit ihm den Fuß in Dorsalflexion zu beugen imstande ist. Um dieses zu ermöglichen, wird an der Schiene in der Höhe des Fußgelenkes ein einfaches Scharnier angebracht und an der unteren das Scharnier bildenden Schiene ein Widerhaken befestigt, gegen den dann die gebogene Feder gestellt wird.

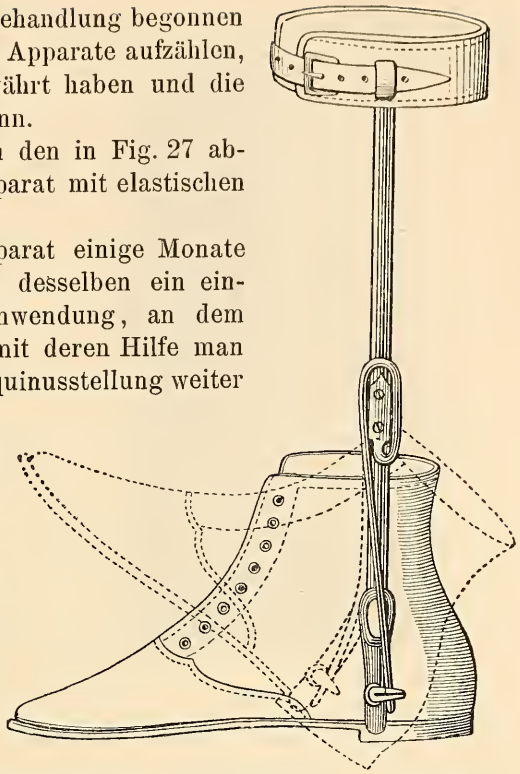

Fig. 37.

Eine andere, auch sehr praktische Vorrichtung besteht darin, daß eine schleifenförmig gebogene Stahlfeder, von der ein Ende am Stiefel in der Malleolengegend befestigt ist, das andere in einen am Sohlenrande verlaufenden Falz eingeschoben wird. Diese Stahlschleifen befinden sich sowohl an der Innen- wie an der Außenseite des Fußes.

Will man den Spitzfuß nicht beseitigen, z. B. wenn das Bein zu kurz ist und der Patient daher mit rechtwinklig stehendem Fuß zu stark hinken würde, so verordnet man zweckmäßig einen Schienenhülsenapparat, der den Spitzfuß in seiner habituellen Haltung fixiert und durch Korkunterlage gleichzeitig die Verkürzung beseitigt (Fig. 38 auf der nächsten Seite).

Ist die Verkürzung des Beines eine sehr hochgradige, so kann man auch wohl den O'Connor-Stiefel anfertigen lassen. Diese Vorrichtung habe ich in England kennen gelernt und sie seitdem wiederholt verwendet. Der O'Connor-Stiefel erreicht denselben Zweck wie



Fig. 38.

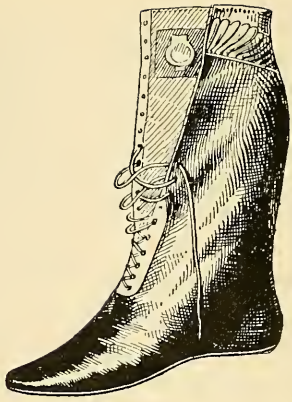

Fig. 39a.

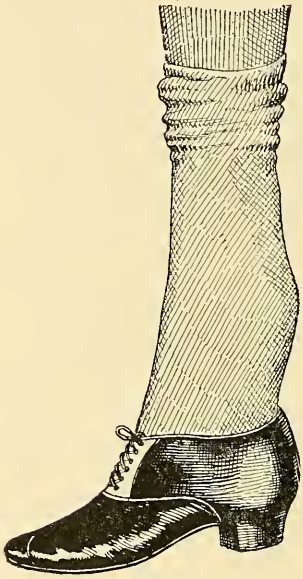

Fig. 39c.

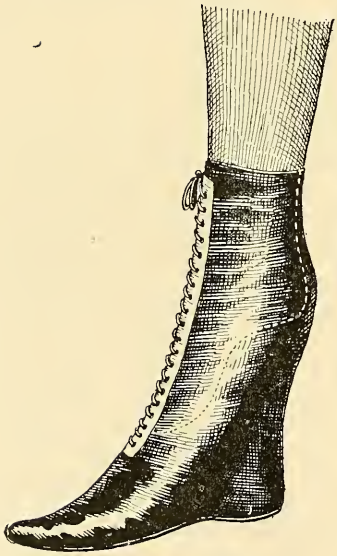

Fig. 39b.

die Wladimiroff-Mikulicz'sche Operation. Er fixiert den Fuß in extremer Spitzfußstellung (Fig. 39a, 39b u. 39c).

Die Sehnentransplantationen, die ich bei reinem Pes equinus ausgeführt habe, sind folgende:

1. E. P. Pes equinus paralyticus dexter.
27. Juli 1898 Operation: Durchtrennung der gelähmten Sehne des Tibialis anticus; ihr peripheres Ende mit der Sehne des Extensor digitorum communis longis vernäht. Heilung per primam. Gutes Resultat.

2. G. Schm. Pes equinus paralyticus sinister.
28. Febr. 1899 Operation: Verkürzung des Tibialis anticus. Nachträglich wird noch der Extensor hallucis longus verkürzt. Glatte Heilung. Gutes Resultat.

3. A. H. Totale Peroneuslähmung (Pes equinus paralyticus).
20. Okt. 1899 Operation: Arthrodese des Talocruralgelenkes. Verkürzung der 3 Sehnen auf dem Fußrücken. Sehr gutes Resultat.

### c) Paralytischer Plattfuß.

Die Entstehung des paralytischen Plattfußes vollzieht sich in der Regel bei der Lähmung der Plantarflexoren und Supinatoren des Fußes, sie kann aber auch bei Lähmung aller Muskeln erfolgen.

Während sich der paralytische Spitzfuß in der Regel unter der Schwere des Vorderfußes bei unbewegter Extremität entwickelt, entsteht die paralytische Abduktions- und Pronationskontraktur des Fußes — also der paralytische Plattfuß — meist dann, wenn der Fuß zum Gehen gebraucht wird. Es überwindet dann die Last des Körpers die Schwerkraft des Fußes und drängt den Fuß in die Plattfußstellung hinein. Die Weichteile und Knochen adaptieren sich allmählich der falschen Stellung des Fußes, aber nur sehr langsam, da die Schwere des Vorderfußes bei jedem Aufheben des Fußes vom Boden und bei der Rückenlage des Körpers entgegenwirkt.

Es giebt dann auch genug Fälle, in denen der Pes valgus paralyticus entsteht, ohne daß der Fuß zum Gehen gebraucht wurde. Diese Fälle sind die eigentliche Stütze der Seeligmüller'schen antagonistisch-mechanischen Theorie. Es sind die Plantarflexoren und Supinatoren des Fußes gelähmt. Jeder Willensimpuls macht sich nur im Sinne der intakten Antagonisten, der Dorsalflexoren und Abduktoren des Fußes geltend, und so stellt sich der Fuß in die Abduktionsstellung hinein. Vielfach kommt dabei trotzdem die Schwere des Vorderfußes zur Geltung. Denn während der ganze hintere Teil des Fußes selbst in hochgradiger Abduktions- und Pronationsstellung steht, sinkt der Vorderfuß in Flexionsstellung herab, so daß der Anblick eines solchen Fußes von unten her ein ganz charakteristisches Aussehen gewinnt. Nicht selten übrigens findet man an dem einen Bein der Paralytiker einen Klumpfuß, an dem anderen dagegen einen Plattfuß. Der paralytische Plattfuß wird im allgemeinen wie der statische behandelt.

Man macht also die forcierte Redression in Narkose, legt dann einen Gipsverband in überkorrigierter Stellung an, läßt mit diesem Verband den Patienten etwa 6 Wochen herumgehen und hat dann die Normalstellung des Fußes erreicht. Jetzt kann auch hier wieder durch Verwendung der Sehnentransplantation dem Patienten noch viel weiter geholfen werden. Die Art und Weise, wie man die Transplantation ausführt, richtet sich wieder je nach dem bestimmten vorliegenden Falle. Das periphere Ende des durchschnittenen Musculus tibialis ant.

wird mit dem centralen Stumpf des Musc. extensor halluc. long. vernäht und eventuell noch der centrale Stumpf des Tibialis ant. mit dem peripheren Stück des Extensor. Oder der Tibialis ant. wird gespalten und eine Hälfte aufwärts an den Peroneus tertius genäht. Der Extensor halluc. long. wird an das Os cuneiforme I befestigt. Der Tibialis kann durch einen Teil des Extensor digitorum comm. ersetzt werden. Der andere Teil dieses letzteren Muskels ist zur Hebung des äußeren Fußrandes wichtig und darf nicht geopfert werden. Ebenso kann der Peroneus long. als Ersatz des Tibialis herangezogen werden. Der Peroneus wird dann unter der Achillessehne durchgezogen, nach innen und auf der Sehne des paralytischen Tibialis ant. implantiert. Man kann auch den Peroneus auf diese Weise an den Tibialis post. befestigen. Der Peroneus wird auch zur Stärkung des Extensor digit. comm. verwandt, wenn letzterer für den Tibialis seine Funktion hergeben mußte. Man hat auch einen Teil der Achillessehne an den gelähmten Tibialis angenäht.

Fig. 40.

Mehrfach sind auch Arthrodesen des Talocruralgelenkes ausgeführt worden. Karewski machte dazu noch eine Veränderung des Chopart-schen Gelenkes und eine Verkürzung der Extensorensehnen.

Wie beim Klump- und Spitzfuß, so wird auch beim Plattfuß nach erfolgter Korrektion und Redression eine Nachbehandlung, bestehend in Gymnastik, Massage und Elektricität, vorgenommen. Ferner werden Plattfußeinlagen in den Stiefel verordnet oder besser noch ein Apparat, in welchem an den Plattfußsohlen noch zwei seitliche Schienen angebracht sind (Fig. 40).

Ich lasse nun die Beschreibung der von mir mit Sehnentransplantation behandelten Fälle folgen.

Sehnentransplantationen bei Pes valgus resp. calcaneovalgus paralyticus.

1. N. M. Pes plano-valgus paralyticus sinister.

12. April 1899 Operation: Verkürzung der Sehne des Tibialis posticus. Spaltung der Achillessehne und Vernähung des inneren Zipfels mit dem peripheren Ende der durchtrennten Sehne des Tibialis anticus. Nachträgliche Tenotomie des Achillessehnenrestes. Glatte Heilung. Gutes Resultat. Die Photographien zeigen den Fuß vor und nach der Operation (Fig. 41, 42 u. 43).

2. W. G. Pes valgus paralyticus.

1893 Operation: Die Sehne des guten Peroneus longus wird durchtrennt, unter der Achillessehne durchgezogen und in den gelähmten Tibialis posticus eingepflanzt. Glatte Heilung. Resultat gut.

3. V. P. Pes valgus.

17. Mai 1899 Operation: Verkürzung der Sehnen des Tibialis anticus und Extensor hallucis longus. Spaltung der Achillessehne und Vernähung

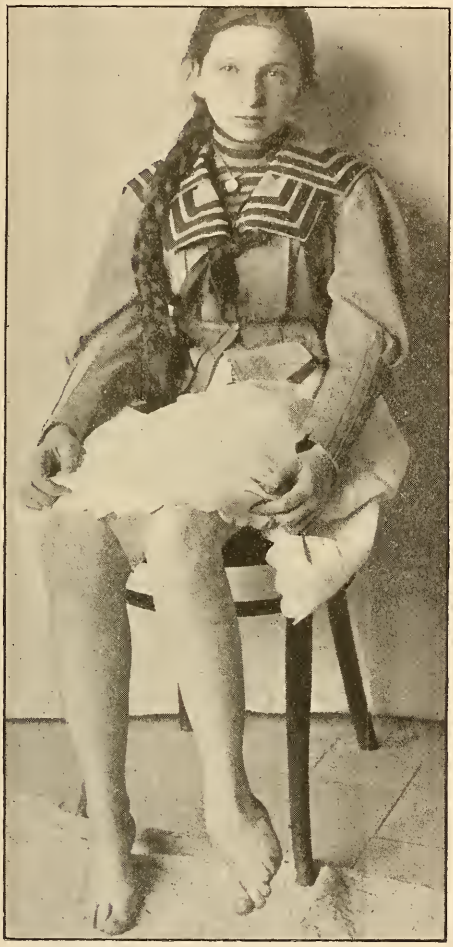

Fig. 41.

Fig. 42.

Fig. 43.

des inneren Zipfels mit der Sehne des Tibialis posticus. Glatte Heilung. Resultat ausgezeichnet.

4. A. M. Pes plano-valgus paralyticus sinister.

13. Juli 1899 Operation: Spaltung der Achillessehne, Vernähung des inneren Zipfels mit der Sehne des Tibialis posticus. Spaltung des kräftigen Extensor hallucis longus und Vernähung des entstehenden Zipfels

mit der Sehne des gelähmten Tibialis anticus. Glatte Heilung. Gutes Resultat.

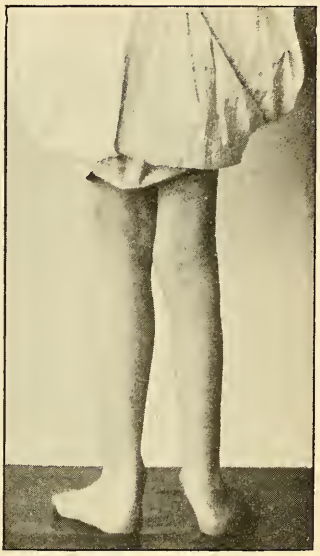

Fig. 44.

Fig. 45.

Fig. 46.

Fig. 47.

5 L. E. Hochgradiger Pes valgus paralyticus.

21. Juni 1899 Operation: Tenotomie der Achillessehne, Verkürzung des Tibialis anticus. Durchschneidung des gelähmten Tibialis posticus und Vernähung seines peripheren Sehnenendes mit der kräftigen Achillessehne. Resultat ganz vorzüglich. Die Photographien zeigen den Fuß vor und nach der Operation (Fig. 44, 45, 46 u. 47).

6. B. A. Pes calcaneo-valgus paralyticus dexter.
Operation: Verkürzung des Tibialis posticus. Spaltung der funktionstüchtigen beiden Peroneen und Verpflanzung ihrer centralen Enden auf die gelähmte Achillessehne, Osteotomia supramalleolaris. Resultat gut.

7. A. D. Pes plano-valgus paralyticus sinister.
Operation: Verkürzung des Tibialis posticus. Gutes Resultat.

### d) Pes calcaneus paralyticus.

Wenn bei vollständiger Erhaltung der Extensoren des Fußes und der kurzen Plantarflexoren die langen Flexoren vollständig gelähmt sind, so kann der aktive Muskelzug der Extensoren die Schwere des Vorderfußes überwinden und den Fuß in Dorsalflexion stellen, und so entsteht der paralytische Pes calcaneus sursum flexus. Diese Dorsalflexion des Fußes kann eintreten, noch ehe die Kinder gehen. Durch das Gehen wird dann in der Regel die Deformität noch gesteigert, so daß sie recht hohe Grade erreichen kann. Ich habe solch einen Fall in Behandlung gehabt. Solche Füße werden dann beim Gehen, insbesondere, wenn sich wegen Insufficienz des Quadriceps noch obendrein ein Genu recurvatum entwickelt hat, mit einem Teil der Hacke aufgesetzt, der gar nicht zur Gehfläche gehört, sondern der etwas über derselben nach der Insertion der Achillessehne hinauf liegt. In dem Momente, wo der Kranke den gelähmten Fuß als Stütze benutzt und auf ihm den Körper vorwärts schwingt, knickt der Calcaneus, den die gelähmten Wadenmuskeln nicht mehr festzuhalten vermögen, nach vorn um, so weit es die infolge dieser Gangart schon sehr gedehnten Bänder und die stark veränderten Knochenformen zulassen.

Sehr häufig ist der paralytische Pes calcaneus noch mit einer Valgusstellung des Fußes verknüpft. Werden die Patienten älter, so biegt sich der Vorderfuß durch seine Schwere allmählich im Tarsus nach der Planta hin ab, und wir erhalten den paralytischen Hohlfuß.

Für die Behandlung des paralytischen Hakenfußes kommen zunächst die Massage, Gymnastik und Elektricität und in zweiter Linie erst die Calcaneusschuhe in Betracht. Von den letzteren ist am bekanntesten der Schuh v. Volkmann's. Besser als diese einfachen Schuhe sind wirkliche Retentionsapparate. Von diesen nennen wir den Apparat von Judson. Derselbe besteht aus einer Unterschenkelschiene, Fußteil und Quergurt unterhalb des Kniees. Die äußere Schiene ist mit dem Fußteil in einem Scharnier derartig verbunden, das dem Fuß freie Plantarflexion, die Dorsalflexion jedoch nur bis zu einem rechten Winkel gestattet ist, so daß der Fuß beim Gehen und Stehen rechtwinklig zum Unterschenkel bestehen bleibt.

Meiner Ansicht nach muß ein rationeller Hakenfußapparat so gestaltet sein, daß er die richtigen statischen Verhältnisse des Fußes und der Extremität wieder herstellt und die völlige Funktion des Fußes unter diesen Verhältnissen gestattet. Es hat sich mir zu diesem Zweck

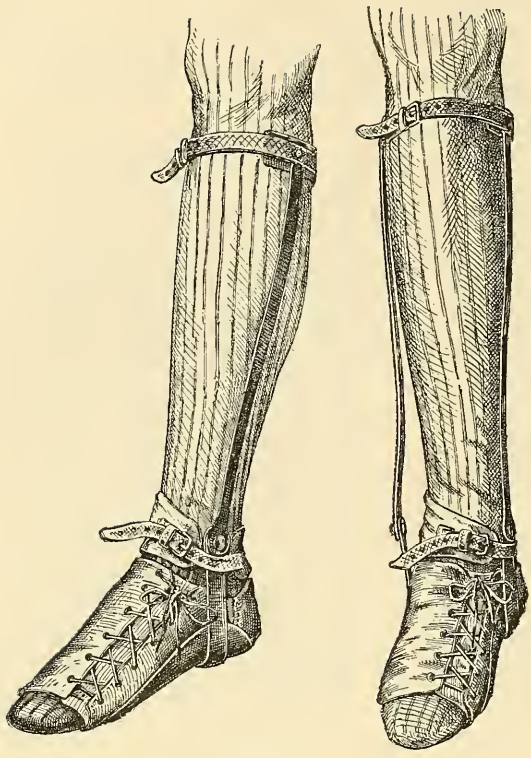

Fig. 48.

folgender einfacher Apparat bestens bewährt (Fig. 48). Der Fuß wird in eine Hessing'sche Lederhülse mit Fußblech gefaßt. Die stark gebauten Seitenschienen des Fußteiles tragen, dem Fußgelenk entsprechend, Scharniere, welche zur Verbindung mit dem Unterschenkel dienen. Dieser besteht einfach aus 2 Seitenschienen, die unterhalb des Kniegelenkes durch einen gepolsterten Bügel und einen Riemen verbunden sind.

Die Behandlung besteht nun darin, daß nach der täglich vorgenommenen Massage und Elektrisierung der Apparat angelegt wird. Der Fuß wird zu dem Zwecke in die Hülse eingeschnürt und der Knieriemen befestigt. Nun drängt man den Fuß in Spitzfußstellung, und während er in dieser steht, legt man ein mit elastischen Gurten versehenes, starkes Band um den unteren Teil des Unterschenkels und die äußere Seitenschiene unterhalb des Scharnieres herum, und zwar so, daß beim Anziehen der Gurte der untere Teil des Unterschenkels gegen die äußere Seitenschiene an- und von der inneren Seitenschiene abgedrängt wird. Klemmt man den einen Gurt etwas in das Scharnier ein, so ist das Band unverrückbar fixiert und der Fuß der dauernden elastischen Redression unterworfen. Der Gurt beseitigt die stets vorhandene Valgusstellung des Fußes.

Auch operative Eingriffe sind bei Pes calcaneus paralyticus gemacht worden, so die Transplantation der Sehnen der Peronei auf die Achillessehne, wie sie Nicoladoni selbst als erste Sehnentransplantation ausgeführt hat, oder man teilt den Flexor digitorum communis longus und den Peroneus longus in 2 Hälften und näht je eine Hälfte der beiden Muskeln an die angefrischte Achillessehne, resp. das Periost des Calcaneus an. Doch könnte man auch noch die Arthrodese des Fußgelenkes ausführen.

Man hat auch die Excision eines Stückes aus der Achilles-

sehne behufs operativer Verkürzung dieser Sehne vorgenommen (Walsham, Willet). Gibney empfiehlt, die Operation in folgender Weise vorzunehmen: Er beginnt mit einem Y-förmigen Schnitt an der Hinterseite des Unterschenkels derart, daß die Basis des dreieckig umschriebenen Hautlappens dem Kniegelenk, der entgegengesetzte Teil des Schnittes dem Calcaneus zugekehrt ist. Der V-förmige Teil des Schnittes durchsetzt nur die Haut bis auf die Fascie, der untere Schnitt dringt dagegen bis zur Achillessehne vor. Er dient zunächst zur Resektion eines entsprechenden Stückes aus der Achillessehne und darauf zur Aufnahme des oberen dreieckigen Lappens. Dieser wird mitsamt dem unter ihm liegenden Sehnenende durch Plantarflexion des Fußes dem Fersenteil genähert und nach Vorausschickung einer Sehnennaht mit seiner Spitze an dem untersten Ende des Hautschnittes befestigt. Kirmisson durchschnitt die Sehne schräg und vernähte dann beide Ränder derselben übereinander, nachdem er dieselben noch seitlich angefrischt hatte, um größere Chancen für die Vereinigung der übereinander gelagerten Sehnenenden zu erhalten. Er hatte dadurch einen vollen Erfolg.

Walsham vollführte in einem Falle zur Verkürzung der Wadenmuskulatur die Transplantation des Fersenbeinhöckers. Er sägte das Tuber calcanei unmittelbar vor der Ansatzstelle der Achillessehne ab, verschob bei extremster Plantarflexion des Fußes den Fersenhöcker mit der Achillessehne so stark als möglich nach abwärts und befestigte ihn mit Elfenbeinstiften so tief als möglich am hinteren Ende des Calcaneus. Gipsverband für 6 Wochen in Plantarflexion. Guter Erfolg.

Eugène Rochard giebt für die Auswahl der Operationsmethode folgende Ratschläge. Bei hochgradiger Schlotterigkeit des Fußes soll die Arthrodese durchgeführt werden. Bei vollkommener Lähmung der Wadenmuskeln soll man die Operation Nicoladoni's (Sehnentransplantation) vornehmen. Die operative Verkürzung der Achillessehne endlich soll erfolgen, wenn eine genaue elektrische Untersuchung nicht eine Lähmung der Wadenmuskeln, sondern nur eine Atrophie derselben ergiebt, wenn also der Fehler nur auf einer zu starken Dehnung der Achillessehne beruht. Rochard glaubt, daß man diesen letzteren Befund am häufigsten erheben wird, daher die letztere Operation am meisten in Frage kommen wird.

### e) Paralytischer Hohlfuß.

Bei paralytischen Hohlfüßen, die sich im Verlauf von paralytischem Pes equinus und calcaneus ausbilden können, macht man die Tenotomie der Fascia plantaris oder auch wohl die offene Durchschneidung der Weichteile an der Fußsohle mit nachfolgendem forciertem Redressement in Narkose und Anlegung eines portativen Verbandes, eines Gipsverbandes oder Holzschuhes.

Ist infolge Wachstumshemmung Verkürzung eines Beines eingetreten, die so groß ist, daß eine einfache, erhöhte Sohle die Längendifferenz nicht ausgleichen kann, so führt man, wie schon erwähnt, die Wladimiroff-Mikulicz'sche Operation aus, fertigt den von O'Connor angegebenen, oben schon beschriebenen Apparat an oder verlängert prothetisch die verkürzte Extremität. Zahlreiche Vorrichtungen sind hierfür angegeben und in meinem Lehrbuch auch z. T. abgebildet worden. Dieselben müssen je nach dem Falle passend angefertigt werden, wobei es darauf ankommt, stets das rechte Verhältnis zwischen der Tragkraft und der Schwere des Materiales herauszufinden. Recht praktisch sind die Stützapparate, die Nyrop neuerdings konstruiert hat. Dieselben sind aus einem Stück Stahl geschmiedet und haben die Gestalt einer zweizinkigen Gabel, welche sich genau der Körperform anschmiegt, wenn das Bein nicht zu krumm ist. — Will man bei Patienten mit stark verkürzter Extremität die Verkürzung ausgleichen und dabei das Gehen wirklich recht erleichtern, so kann man wohl den Ersatzapparat von Beely verwenden.

Bis jetzt sind im großen und ganzen im speciellen Teil diejenigen Fälle erörtert worden, wo es sich um Lähmungen von Muskeln handelt, die ein Gelenk bewegen, und wo Kontrakturstellung oder Schlottergelenk eines Gelenkes entstanden ist; nun müssen wir noch kurz darauf eingehen, wie wir den Patienten helfen können, bei welchen eine Extremität im ganzen gelähmt ist. Man beobachtet mehrfach solche unglücklichen Kranken, bei welchen ein Bein oder beide Beine in toto von der Paralyse ergriffen sind. Häufig kommt dann noch hinzu, daß auch die Muskulatur des Rumpfes in Mitleidenschaft gezogen ist, so daß die Hilflosigkeit eines solchen Kranken das größte Mitleid erregen muß. Desto größer ist die Freude für den Orthopäden, dem es gelingt, dem Patienten, der auf den Rollstuhl oder auf die Krücken angewiesen war, wieder, im wahren Sinne des Wortes, auf die Beine zu helfen, und zwar mit solchem Erfolge, daß sie imstande sind, ohne Hilfe von Stöcken etc. zu gehen. Ich habe eine ganze Anzahl solcher Patienten behandelt und kann wohl sagen, daß solche Fälle für den Orthopäden zu den dankbarsten gehören, die in seine Behandlung kommen. — Für einen solchen Kranken fertigt man ein gut sitzendes Hessing'sches Korsett an, wenn die Rumpfmuskulatur geschwächt ist, sonst nur einen Beckengürtel, wie wir ihn oben bei den paralytischen Deformitäten der Hüfte kennen gelernt haben. Für das gelähmte Bein bekommt dann der Patient einen Schienenhülsenapparat, den man mit feststellbaren Scharnieren am Beckenring befestigt und bringt am Hüftgelenk wie auch am Kniegelenk eine der Sperrvorrichtungen an den Gelenkteilen an, wie wir sie oben in den Kapiteln über „Hüfte" und „Knie" besprochen und abgebildet haben. An die Unterschenkelschienen wird der Fußteil des Apparates angefügt. Das verbindende

Scharniergelenk ist so konstruiert, daß nur geringe Bewegungen (Streckung und Beugung) möglich sind, damit ein genügend fester Halt erzielt wird. Ich habe, wie gesagt, solche komplizierte Apparate wiederholt mit großem Nutzen angefertigt (Fig. 49 u. 50). Die Patienten gewöhnten sich sehr leicht an dieselben, denn bei tadellosem Sitz darf der Patient nirgends Druck oder sonstige Beschwerden verspüren. Mit Vorteil kann man durch elastische Gummizüge die gelähmten Muskeln ersetzen; so haben die Patienten eine große Erleichterung beim Gehen, wenn der Quadriceps durch die HESSING'schen Gummi-

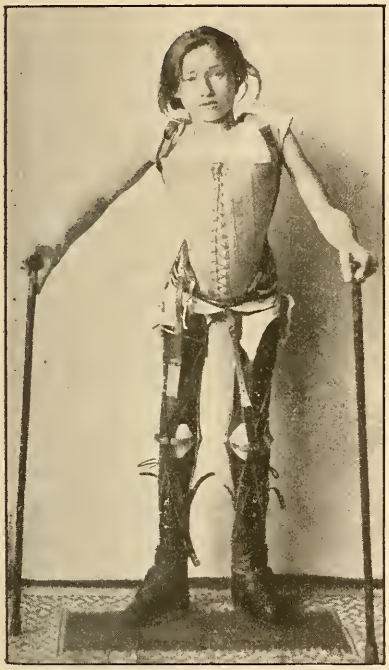

Fig. 49.

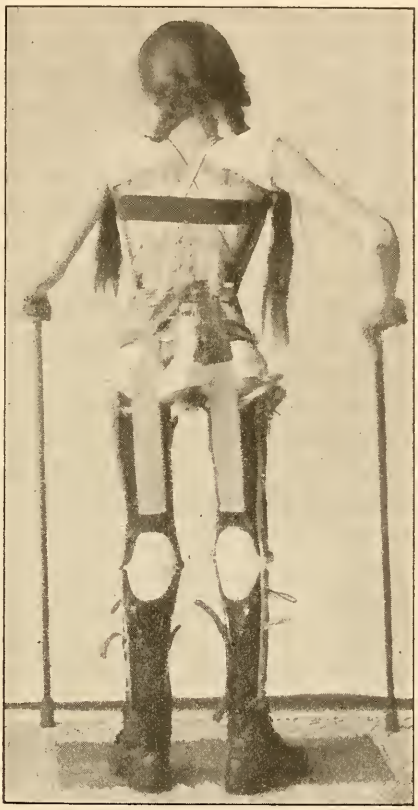

Fig. 50.

züge ersetzt wird, und wenn man event. noch die Neigung zur Spitzfußstellung durch geeignete elastische Züge aufzuheben sucht. Die Patienten bewegen sich dann so fort, daß sie die eine Beckenhälfte nach vorn drehen und so ein Bein vorwärts bewegen. Ebenso machen sie es dann mit dem anderen Beine. Dieses Gehen wird mit der Zeit so natürlich, daß es gar nicht auffallend wirkt. Die verschiedenen Apparate unter den Bekleidungsstücken selbst sind keineswegs auffällig.

Oben haben wir schon einmal gelegentlich der Besprechung der Arthrodese am Fuß bemerkt, daß man auch anstandslos an allen

Gelenken einer Extremität Arthrodesen zugleich ausführen kann, also eine natürliche Stelze schafft, womit der Patient wieder marsch- und arbeitsfähig gemacht wird. Diese Behandlungsmethode dürfte sich nur für die Fälle empfehlen lassen, wo aus pekuniären Rücksichten von der Behandlung mit Apparaten abgesehen werden müßte.

### Cerebrale Diplegien.

Die cerebralen Diplegien stellen in ihren verschiedenen Formen ein großes und für gewisse Fälle außerordentlich dankbares Feld unserer chirurgisch-orthopädischen Therapie dar. Freud hat jüngst in seiner vorzüglichen Monographie versucht, eine Klassifikation der verschiedenen Krankheitsformen zu geben, die dem Gebiete der cerebralen Diplegien im allgemeinen angehören. Die Freud'sche Einteilung mag vom pathologisch-anatomischen Standpunkte aus wohl gerechtfertigt erscheinen, vom klinisch-praktischen Standpunkte aus ist jedoch die Freud'sche Einteilung nicht so gut. Ich möchte lediglich vom praktischen Standpunkte aus vorschlagen, die hierher gehörigen Fälle in 4 große Gruppen unterzubringen. Es giebt gewiß Uebergangsformen von einer Gruppe in die andere, allein wir können doch alle einschlägigen Fälle, die uns zur Behandlung zugeführt werden, ohne Schwierigkeit in eine der großen Gruppen unterbringen. Das ist aber wesentlich, denn die Prognose des einzelnen Falles hängt, wenigstens nach meiner Erfahrung, davon ab, welcher Gruppe wir ihn nach gewissenhafter Untersuchung einreihen.

In die erste Gruppe möchte ich diejenigen Fälle einordnen, welche die spastischen Muskelkontrakturen im wesentlichen nur an den unteren Extremitäten zeigen. Die oberen Extremitäten sind völlig frei, die Intelligenz ist meist gut erhalten, dagegen besteht meist etwas Strabismus. Ich möchte vorschlagen, nur diese Fälle als eigentliche Fälle von Little'scher Krankheit zu bezeichnen. Ich weiß wohl, daß die von Little gegebene ausgezeichnete Beschreibung der Fälle sich auch auf die Fälle der anderen Gruppen bezieht, allein wir müssen doch einmal einen Fortschritt machen und die Fälle klinisch trennen. Die Fälle aber, bei denen sich die spastische Affektion nur auf die unteren Extremitäten erstreckt, bei denen die oberen Extremitäten frei sind, bei denen in der Regel etwas Strabismus besteht und die Intelligenz intakt ist, sind doch klinisch so absolut charakteristisch, daß man sie von den anderen Formen ohne weiteres trennen kann. Ich bezeichne also bei der weiteren Beschreibung nur diese Fälle als Fälle von typischer Little'scher Erkrankung oder als typische Fälle von sogenannter angeborener spastischer Gliederstarre (Rupprecht).

Die Prognose dieser Fälle bezüglich unserer Therapie ist eine sehr gute.

Die zweite große Gruppe umfaßt die Fälle, bei welchen nicht nur die unteren, sondern auch die oberen Extremitäten befallen sind. Hier ist also die Starre allgemein vorhanden. Daher nenne ich die Fälle dieser Gruppe Fälle von allgemeiner Starre. Es bestehen also Kontrakturen an den Beinen und an den Armen. Gleichzeitig haben wir in der Regel cerebrale Störungen (Strabismus, Sprachstörungen, Intelligenzdefekte und nicht selten epileptische Anfälle).

Diese Fälle geben für unsere Therapie eine schlechte Prognose.

Die dritte große Gruppe umfaßt die Fälle von Athetose.

Die Prognose ist relativ günstig.

Die vierte große Gruppe endlich umfaßt die Fälle von cerebraler Hemiplegie. Auch diese Gruppe ist sehr gut charakterisiert.

Die Prognose für die Therapie ist eine relativ gute.

Nach diesen einleitenden Bemerkungen wende ich mich nun zur Beschreibung der einzelnen Gruppen und zu den Erfahrungen, welche ich bei der Behandlung der einschlägigen Erkrankungen gemacht habe.

## I. Gruppe: Fälle von Little'scher Krankheit, angeborene spastische Gliederstarre.

Die ersten deutlichen Notizen über die angeborene spastische Gliederstarre finden wir bei Delpech, der darauf hinweist, daß abnorme Innervation der Muskeln dauernd die gegenseitige Lage der Knochen zu stören vermag. Weitere Angaben finden wir später bei Heine; die erste genauere Kenntnis der Krankheit jedoch stammt aus England, wo Little in der Mitte der vierziger Jahre diese Affektion als Krankheit sui generis beschrieb. Sie wurde deshalb auch mit seinem Namen benannt. Die neuere Zeit hat dann mehrere Arbeiten auf diesem Gebiete gebracht.

Von diesen Arbeiten will ich namentlich die von Erb, Strümpell, Rupprecht, Naef und Feer erwähnen. Die ausführlichste Abhandlung aber brachte Freud, der dem Wesen der Erkrankung nachging, während Lorenz und Schulthess sich mit der Therapie beschäftigten.

Die Little'sche Erkrankung ist nicht gerade so selten; kommen doch auf 100 angeborene Deformitäten 4 solcher Fälle. Naef berechnet auf 1000 Spitalkinder 1 mit diesem Leiden behaftetes. Ich habe sie bisher 21 mal beobachtet. Sie ist gleich häufig bei Knaben und Mädchen. Nicht immer wird sie sofort nach der Geburt erkannt, und die Aufmerksamkeit der Angehörigen wird gewöhnlich erst rege in der Zeit, wo die Kinder gehen lernen sollen; deshalb gelangen die meisten Fälle auch erst in diesem Alter in die Behandlung der Aerzte.

Die unteren Extremitäten sind immer und annähernd gleich stark befallen.

Bei Kindern stehen die Beine meist nach innen rotiert und stark adduziert, so daß sie sich oft kreuzen; bei Erwachsenen ist dies nicht so stark ausgeprägt, ja die starke Einwärtsrotation kann ganz fehlen, weil die Adduktoren bei Kindern gewöhnlich stärker beteiligt sind als bei Erwachsenen. Hüft- und Kniegelenke sind leicht gebeugt. Die Stellung der Füße kann eine verschiedene sein; selten ist beiderseits ein reiner Pes equinus vorhanden, meist handelt es sich um einen doppelseitigen Pes equino-varus, doch kommt es auch relativ oft vor, daß man auf der einen Seite einen Pes equino-varus, auf der anderen einen Pes equino-valgus findet. Bei ganz jungen Kindern zeigen die Füße in der Ruhe meist eine normale Gestaltung, und die eben erwähnten Stellungen pflegen sich erst bei den ersten Gehversuchen einzustellen und werden durch die Spannung der Wadenmuskeln hervorgerufen.

Der Rumpf wird steif und vornüber gehalten. Alle Bewegungen erscheinen ungeschickt. Der Schritt ist kurz und hastig. Der aufgehobene Fuß schleift auf der Spitze über den Boden hin und wird beim Aufsetzen entweder vor oder jenseits des anderen geschleudert. Beim Gehen streifen sich die Kniee. Auch zeigen sich in ausgeprägten Fällen sehr deutlich seitliche Rumpfbewegungen und Schwankungen mit dem Kopf. In den meisten Fällen sind die Patienten gezwungen, sich beim Gehen einer Stütze zu bedienen, oder können überhaupt nicht allein gehen. Treppensteigen ist besonders schwierig; auch lernen solche Kinder nicht oder erst spät sitzen, weil sie ihre Oberschenkel gegen das Becken nicht ausgiebig genug beugen können.

Die oberen Extremitäten bleiben, wie schon oben erwähnt, in der Mehrzahl der Fälle verschont, können jedoch auch affiziert werden. Sind sie affiziert, so liegen gewöhnlich die Oberarme dem Rumpf fest an; das Ellenbogengelenk ist flektiert; die Hände proniert, palmar- und ulnarwärts flektiert; die Finger werden gestreckt, bisweilen auch überstreckt gehalten.

Auch auf die Kopfnicker und auf die Nacken- und Gesichtsmuskulatur kann die Krankheit übergreifen. In manchen Fällen werden auch die Augenmuskeln nicht verschont, wir finden bei Patienten ein Schielen, das sich in nichts Besonderem vom gewöhnlichen Schielen unterscheidet. Wie überhaupt, so überwiegt auch hierbei der Strabismus convergens. Die Augen werden frei und ungehindert bewegt; die Bewegungen lassen nichts Rigides, nichts Krampfartiges erkennen. Osler fand bei 4 Fällen Nystagmus, bei 2 atrophische Papillen.

Auch die Sprachmuskulatur ist häufig mehr oder minder betroffen. Die Kinder lernen erst spät sprechen. Es besteht nach Feer in ungefähr 14 Proz. der Fälle eine leicht behinderte, stoßende, langsame oder schleppende Artikulation.

Der Verlauf der Krankheit ist ein sehr chronischer, regressiver oder stationärer. Die Kraft der Muskeln, die elektrische Erregbarkeit derselben, die Sensibilität, alles ist vollständig erhalten, nur der Muskeltonus ist abnorm gesteigert. Der ruhende Muskel fühlt sich nicht hart an, gerät aber, sobald man mit demselben aktive oder passive Bewegungen vornehmen läßt oder vornimmt, in einen Zustand tonischer Starre, während deren Dauer er sich derb anfühlt. Am stärksten tritt dieses hervor an der Wadenmuskulatur, den Adduktoren der Oberschenkel und sodann an den Beugern der Unterschenkel. Die Antagonisten dieser sind auch in ihren Bewegungen am meisten behindert. Die betroffenen Muskeln sind in der Mehrzahl der Fälle gut entwickelt, ihre Kraft ist nicht erheblich vermindert. Lenkt man die Aufmerksamkeit der Patienten ab, so können dieselben ganz gut willkürliche Bewegungen mit ihnen ausführen. Auch ändert sich nach Adams die Muskelstruktur sehr wenig. Bei mangelhaftem oder überhaupt fehlendem Gebrauch tritt allerdings im Laufe der Zeit Atrophie ein, die jedoch nur in den Fällen eine beträchtliche wird, wo die Extremität lange Jahre hindurch nicht gebraucht und nicht geübt wurde. Es können sich dann mit der Zeit wirkliche Verkürzungen der am meisten angespannten Muskeln ausbilden, wodurch dauernde Kontrakturen entstehen, und zwar stellt sich das Hüftgelenk in Flexion und Adduktion, das Kniegelenk in stärkere Flexion und die Fußgelenke in Spitzfuß-, Klumpfuß- oder Equinovarusstellung fest.

Neben der Muskelrigidität bilden die erhöhten Sehnenreflexe ein bemerkenswertes Sympton der spastischen Gliederstarre. Die Intelligenz bleibt mehr oder weniger intakt; in den leichteren Fällen erleidet sie keine Störung, in anderen findet man aber alle möglichen Abstufungen vertreten bis zum schwersten Blödsinn. Eine meiner Patientinnen bekam des öfteren Tobsuchtsanfälle. Wir finden ganz gut begabte unter unseren Patienten, aber auch immer minderwertig begabte; jedenfalls soll man aber vorsichtig sein und sich nicht durch den Gesichtsausdruck und durch einen etwa vorhandenen Sprachfehler, wie wir sie ja des öfteren bei dieser Krankheit beobachten können, verleiten lassen, einen Mangel an Intelligenz herauszufinden, wo er in der That gar nicht existiert. Konvulsionen treten vornehmlich in der ersten Zeit auf, gewöhnlich im ersten Monat. fast immer noch im ersten Jahr, kehren zeitweilig wieder, werden dann immer seltener, verschwinden entweder ganz oder können auch das ganze Leben hindurch andauern.

Gehen wir nun zur Aetiologie dieser eben geschilderten Erkrankungsform über, so ist Little, gestützt auf die Beobachtungen eines sehr großen Materials, zur Ueberzeugung gekommen, daß die Ursache dieser Krankheit fast durchweg in frühzeitiger, schwerer oder asphyktischer Geburt zu suchen ist, eine Ansicht, die auch von späteren Forschern bestätigt ist. Feer fand, daß die Fälle ohne Hirnsymptome

meist auf Frühgeburt, die Fälle mit Hirnsymptomen dagegen mehr auf schwere und asphyktische Geburt zurückzuführen sind. Auch bei meinen sämtlichen Fällen ergab die Anamnese frühzeitige bez. schwere Geburt. Beckenenge der Mutter, Nabelschnurvorfall, Erstgeburt u. dergl. mehr können hierfür die Ursache abgeben.

Erkrankungen bei Geschwistern werden öfters angeführt. Am bemerkenswertesten sind die 3 von SCHULTZE beobachteten Geschwister. Auch eine meiner Patientinnen hat noch einen Bruder, der an derselben Krankheit leidet. Alle ihre übrigen Geschwister sind ganz gesund; diese wurden spontan geboren, während bei der Geburt der beiden Kranken Kunsthilfe nötig war. Von Erblichkeit ist kein Fall bekannt.

Jene oben erwähnten Ursachen der schweren Geburt geben nun zu traumatischen Meningealblutungen die Veranlassung, zu den hauptsächlichsten ätiologischen Momenten der LITTLE'schen Krankheit. Diese Blutungen erfolgen nach VIRCHOW durch Zerreißung der Venen im subarachnoidealen Gewebe, da wo dieselben aus der Pia in die großen Hirnsinus einmünden, infolge der Uebereinanderschiebung der Scheitelbeine. Weitere ätiologische Momente sind auch intracerebrale Blutungen, durch Berstung, Thrombosierung oder Embolie entstanden. Inwieweit sodann entzündliche Prozesse ätiologisch in Frage kommen, darüber sind die Meinungen noch sehr verschieden, jedenfalls kommen aber noch Entwickelungshemmungen des Gehirns und Störungen der Pyramidenstränge in Betracht.

In welcher Weise nun nach solchen Störungen die spastische Kontraktur der Muskeln entsteht, kann man sich etwa folgendermaßen vorstellen: die motorische Leitung vom Hirn zum Muskel geht durch Vermittelung zweier Neurone vor sich. Das eine Neuron geht von der Hirnrinde durch die Pyramidenbahn zu den Ganglienzellen in den grauen Vorderhörnern und das andere von hier zum Muskel.

Eine Bewegung des Muskels ist allein schon durch das periphere Neuron möglich; so kommt ja jeder Reflex dadurch zustande, daß die Reizung der sensiblen Faser des peripheren Neurons bis in das Vorderhorn geht und von hier durch die motorische Faser zum Muskel. Der Reflex ist eine unwillkürliche Bewegung der Muskeln. Der Wille kommt erst durch Vermittelung des centralen Neurons auf das periphere zur Geltung, und zwar wirkt der Wille regulierend, d. h. hemmend auf die Reflexbewegung ein.

In allen Fällen, in denen das cortico-motorische Neuron geschädigt ist, werden deshalb die Reflexbewegungen gesteigert sein müssen. Es kann sich nun in unserem Falle nicht um eine vollständige Unterbrechung der von der Hirnrinde zu den Vorderhörnern gehenden Bahn handeln. Wäre dies der Fall, so müßte jede willkürliche Bewegung seitens der von der Starre befallenen Muskeln aufgehoben sein.

Nun haben wir aber oben besonders hervorgehoben, daß die starren Muskeln die Fähigkeit, sich willkürlich zu bewegen, nicht ganz eingebüßt haben, daß die Patienten vielmehr die Bewegungen ihrer Gelenke, wenn auch anfangs unter Aufbietung größter Energie, auszuführen vermögen. Wir können also die Störung, die wir bei unseren Patienten finden, nicht auf eine Unterbrechung im Verlauf des cortico-motorischen Neurons, sondern nur auf eine Abschwächung seiner Wirkung, also auf eine Funktionsstörung desselben zurückzuführen. Diese Thatsache ist aber für uns sehr wichtig; sie giebt uns unmittelbar den Fingerzeig, in welcher Weise wir die Therapie zu leiten haben. Wir müssen mit allen uns zu Gebote stehenden Mitteln die Energie des cortico-motorischen Neurons zu heben und dagegen die Wirkung des peripheren Neurons zu schwächen suchen. Bevor wir jedoch näher auf die Therapie eingehen, wollen wir noch mit kurzen Worten der Prognose gedenken. Sie ist eine schlechte zu nennen. Spontane Besserungen sind beobachtet. Eigentliche Verschlimmerung pflegt nirgends einzutreten; im schlimmsten Falle bleibt das Leiden stationär. Am günstigsten sind immer jene Fälle, die allerdings nur selten beobachtet sind, bei denen die Muskeln, die vom Becken zum Oberschenkel und Unterschenkel ziehen, wenig ergriffen sind. Haben bereits Kontrakturen, beträchtliche Muskelverkürzungen und Atrophien Platz gegriffen, so sind Erfolge nur durch die größte Mühe zu erzielen.

Die Behandlung kann natürlich nur eine symptomatische sein, denn auf hirnchirurgischem Wege können wir nichts ausrichten, da wir ja noch zu wenig über die pathologisch-anatomischen Verhältnisse dieser Krankheit wissen. Da nun, wie bereits oben erwähnt, die willkürliche Erregbarkeit der Muskeln nicht vollständig verschwunden, sondern nur abgeschwächt ist, so müssen wir dieselbe wieder zu stärken suchen, und das können wir nur durch Uebung und Schulung erreichen. Mit Geduld und rationellem Vorgehen kann man gute Resultate erzielen, und sehr oft wird man finden, daß die Patienten regelmäßig weitere Fortschritte erlangen, sobald es ihnen erst einmal gelungen ist, die ersten Schwierigkeiten zu überwinden. Eine vollständige Heilung ist natürlich nicht möglich, wohl aber können wir die Kranken so weit bringen, daß sie sich ohne fremde Hilfe fortbewegen können, wie ich es bei meinen sämtlichen Fällen beobachten konnte.

Da, wie wir gesehen haben, die Flexoren und die Adduktoren über die Extensoren und Abduktoren überwiegen, so muß es unsere Aufgabe sein, das gestörte Gleichgewicht zwischen diesen und ihren Antagonisten wieder herzustellen. Wir müssen also die Extensoren und Abduktoren zu kräftigen, die Flexoren und Adduktoren dagegen zu schwächen suchen. Ersteres erreichen wir

durch Massage und gymnastische Uebungen. Die Muskeln werden täglich zweimal kräftig durchgeknetet. Sodann lassen wir zweckmäßige, eine lange Zeit hindurch fortgesetzte gymnastische Uebungen machen. Ich fange mit passiven Bewegungen der einzelnen Gelenke, zunächst der Fußgelenke an, lasse dann den Versuch mit aktiven machen und darauf, wenn jene lange Zeit genug ausgeführt sind und einigermaßen gut ausgeführt werden können, Widerstandsbewegungen folgen. Auch an den KRUKENBERG'schen Pendelapparaten ließ ich die erwachsenen Patienten tagsüber noch fleißig üben.

Wollen wir nun demgegenüber die Flexoren und Adduktoren möglichst schwächen, so erreichen wir dies einmal durch eine bestimmte Art der Massage, nämlich durch ein energisches Tapotement der betreffenden Sehnenenden. Wir haben empirisch gefunden, daß ein solches Tapotement in außerordentlich prompter Weise krampflösend wirkt.

Sind die Muskeln jedoch zu rigid und bestehen erheblichere Kontrakturen, so genügt das Tapotement nicht allein, dann muß man die Schwächung der Muskeln durch die Tenotomie resp. die Tendektomie herbeiführen.

Durch die Tenotomie resp. Tendektomie erreichen wir die gewünschte Lösung der Kontraktur dadurch, daß wir durch diese Operationen die betreffenden Muskeln möglichst verlängern. Die Adduktoren, die Muskeln in der Kniekehle und die Achillessehne kommen hierbei in Frage, und zwar empfiehlt es sich, alle diese Operationen in einer Sitzung auszuführen und dann nach Ausführung derselben die Gelenke in überkorrigierter Stellung einzugipsen. Besonders muß man auch darauf acht geben, daß die Beine im Gipsverband genügend nach außen rotiert sind. Ungefähr 4—6 Wochen bleiben die Patienten in diesem Verbande liegen. Ist diese Zeit vorüber, so sind die Kontrakturen in der Regel überstanden. Damit ist aber die Behandlung keineswegs schon zu Ende; im Gegenteil, es folgt jetzt erst die Hauptsache, indem die Patienten durch geeignete Gymnastik und Massage zum Stehen und Gehen gebracht werden müssen. Geschieht dies nicht, dann werden wir natürlich vergeblich nach guten Resultaten suchen, und STROMEYER, der von der Tenotomie nur negative Erfolge sah, ist entschieden im Unrecht, wenn er behauptet, die Tenotomien seien überhaupt nutzlos; nutzlos sind sie nur, wenn keine passende Nachbehandlung statthat.

Die Nachbehandlung soll zunächst bezwecken, die erreichte Ueberkorrektur der Gelenke auch weiter zu erhalten. LORENZ legt Schrotsäcke auf die Gelenke. Mir hat sich zu diesem Zwecke ein einfacher Lagerungsapparat bewährt, in dem die Patienten nach geschehener Massage täglich zweimal 2 Stunden liegen müssen. Er besteht, wie aus der Zeichnung ersichtlich ist (Fig. 51 u. 52), aus

zwei einzelnen Brettern, die oben durch ein Scharnier miteinander verbunden sind, so daß sie voneinander entfernt werden können. Den Grad der Entfernung kann man an einer Skala ablesen, die sich auf einem unten an den Brettern angebrachten Stahlbogen befindet. In der Mitte der Bretter ist je ein Lederriemen befestigt, mit dem das Knie durchgedrückt und in dieser Lage fixiert werden kann, und am unteren Ende je ein seitlich bewegliches Fußbrett, auf das die Füße geschnallt werden. Mit Hilfe dieses Lagerungsapparates kann ich die Beine nach Belieben abduzieren, die Kniegelenke strecken und dabei die Beine beliebig weit nach außen rotieren.

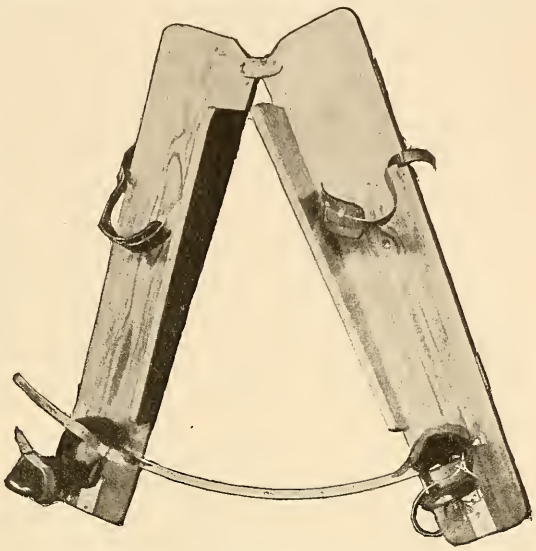

Fig. 51.

Haben die Patienten ihre bestimmte Zeit in diesem Lagerungsapparat gelegen, so machen sie Gehübungen, zunächst im Heusner'schen Laufstuhl, dann



Fig. 52.

an zwei Stöcken und schließlich ganz allein. Bei den Gehübungen müssen wir hauptsächlich darauf achten, daß die Patienten die Füße gut abwickeln lernen, nicht aufstapfen, sondern sich einen möglichst elastischen Gang angewöhnen.

Nach den Gehübungen folgen wieder die gymnastischen Uebungen, die vor allem bezwecken, die Muskeln wieder dem Willen der Patienten unterthänig zu machen. Beugung und Streckung des Sprunggelenkes, Abduktion und Adduktion des Fußes, Beugung

und Streckung des Kniegelenkes, Abduktion und Außenrotation des Hüftgelenkes sind die Uebungen, die ich nach der Operation aktiv und passiv, mit und ohne Zuhilfenahme zweckentsprechender Apparate üben lasse. Es muß bei unseren Kranken die Ataxie genau so behandelt werden, wie wir sie bei der Tabes mit Hilfe der FRENKEL'schen kompensatorischen Uebungstherapie so erfolgreich zu behandeln vermögen.

Bei Anwendung dieser eben geschilderten Behandlungsmethode habe ich einen 19-jährigen Patienten mit schwerster LITTLE'scher Erkrankung so weit gebracht, daß er ohne Stock stundenweit zu gehen, ja zu tanzen vermag. Der Vater dieses Patienten war über die Besserung des Zustandes seines Sohnes so erstaunt, daß er, als er denselben nach $^1/_2$-jähriger Behandlungsdauer wieder sah, mich versicherte, daß er eine solche Besserung nicht für möglich gehalten hätte.

Aber nicht nur in diesem Falle hat mir meine Behandlungsart so guten Erfolg gegeben, sondern ich habe solche Erfolge in allen meinen Fällen erzielt und kann daher diese Behandlungsart wohl auf das wärmste empfehlen. Ich lasse nun die Krankengeschichten einiger Fälle folgen.

1. Paula St., 3 J. alt, wurde vorzeitig geboren, ist ein folgsames, sehr intelligentes Kind. Die Beine stehen in starker Adduktion und Innenrotation. Beiderseits Pes equino-varus. Unter Beihilfe steht das Kind mit gebeugten Hüft- und Kniegelenken auf den Fußspitzen; die Beine sind gekreuzt. Es vermag 1—2 Schritte zu thun, fällt dann aber sofort zusammen. Patellarreflexe beiderseits gesteigert. Therapie: Tenotomie der Adduktoren, der Muskeln in der Kniekehle und der Achillessehnen in einer Sitzung. Gipsverband in überkorrigierter Stellung. Dann Nachbehandlung, die in gymnastischen Uebungen und Massage und in der Anwendung von einem eigens dazu von HOFFA konstruierten Lagerungsapparat besteht. Das Resultat war ein befriedigendes. Pat. vermag längere Zeit umherzugehen und ist der Gang nach einer kürzlich eingelaufenen Nachricht der Eltern nur noch wenig abweichend von dem eines gesunden gleichalterigen Kindes.

2. D. G. Bl., 20 J. alt. Wurde vorzeitig geboren. Pat. hat ein gutes Gedächtnis und lernt leicht. Er spricht fünf Sprachen. Keine Sprachstörung. Nur die unteren Extremitäten sind befallen. Hochgradiger spastischer Gang. Die Beine stellen sich sehr stark nach einwärts; beiderseits erhebliche Adduktorenspannung. Die Füße stehen in Spitzfußstellung; Pat. tritt nur mit den Fußspitzen auf und geht mit gebeugten Knieen. Patellarreflexe nicht erheblich gesteigert. Therapie: Tenotomie der Achillessehnen. Redression des Spitzfußes. Gipsverband, der 4 Wochen liegen bleibt. Nach Abnahme desselben Behandlung mit Massage und Gymnastik. Pat. liegt täglich 3—4 Stunden auf dem Lagerungsapparat. Der Gang bessert sich zusehends, ebenso die Beweglichkeit in beiden Fußgelenken. Beugung und Streckung sowie Rotation beiderseits leidlich ausführbar. Die Spannung in den Adduktoren hat wesentlich nachgelassen, so daß Pat. seine Beine weit auseinander zu spreizen vermag. Bei der Entlassung nach einem halben Jahre ist der Gang recht gut. Pat. geht stundenweit,

ohne zu ermüden; kann sogar tanzen. Er tritt mit der ganzen Fußsohle auf, wenn auch noch leicht stampfend.

3. Emmy W., 24 J. alt. Bei der Geburt war Kunsthilfe nötig. Pat. hat noch einen Bruder, der an derselben Krankheit leidet. Alle übrigen Geschwister sind gesund. Pat. ist nervös und leicht erregbar. Gang sehr schlecht und mühsam. Adduktoren sehr stark gespannt, so daß sich die Kniee beim Gehen kreuzen. Pat. geht mit gebeugten Knieen und einwärts rotierten Beinen auf den Fußspitzen mit zwei Stöcken. Der Gang ist höchst charakteristisch, auch sind seitliche Rumpfbewegungen deutlich wahrnehmbar. Patellarreflex gesteigert. Behandlung mit Massage und Gymnastik. Pat. liegt mehrere Stunden auf dem Spreizbett und übt fleißig an den Krukenberg'schen Pendelapparaten. Nach einigen Wochen wird die Tenotomie der Achillessehnen gemacht. Redression der Spitzfußstellung. Gipsverband. Nach Abnahme desselben Anlegen von Schienenhülsenapparaten, mit denen Pat. aufsteht und umhergeht. Daneben Behandlung mit Massage und Gymnastik. Da sich die Adduktoren und Beuger des Unterschenkels immer noch stark spannen, wird beiderseits die Tenotomie der betreffenden Muskeln in einer Sitzung vorgenommen, desgleichen wird auch die sich stark spannende Fascie an der Außenseite offen durchschnitten. Anlegen eines Gipsverbandes in überkorrigierter Stellung. Nach 6 Wochen wird der Verband abgenommen und Pat. beginnt zu laufen. Sie geht mit aufrechter Körperhaltung und gestreckten Knieen. Tritt mit der ganzen Fußsohle noch etwas stampfend auf. Kann aktiv die Beine bis zu einem Winkel von 35—40° abduzieren. Pat. ist glücklich über das erreichte Resultat, und nicht minder sind die Eltern mit demselben zufrieden. Pat. befindet sich augenblicklich wieder in der Klinik, um sich zwecks weiterer Kräftigung der Muskeln einer Massagekur zu unterziehen, und ist von einem stampfenden Gang nichts zu sehen, dagegen zieht Pat. beim Gehen noch die Beine leicht nach infolge vorhandener Schwäche der Strecker der Oberschenkel.

4. Emilie W., 15 J. alt. Pat. wurde frühzeitig geboren im 7. Monat. Mit $2^1/_2$ Jahren traten spastische Krämpfe mit Bewußtlosigkeit auf, die eine Viertelstunde andauerten. Mit 5 Jahren soll die Erkrankung ihren Höhepunkt erreicht haben. Pat. war im ganzen gut entwickelt, nur die Beine zeigten seitdem einen Muskelschwund; sie wurde mit Massage und Gymnastik behandelt, aber ohne nennenswerten Erfolg. Pat. zeigte beim Eintritt in die Klinik keine Intelligenzstörungen, Arme und Hände intakt. Dagegen bestand ein hochgradig spastischer Gang. Die Beine werden im Kniegelenk leicht flektiert gehalten und können nur passiv gestreckt werden. Sehr stark spannen sich beiderseits die Adduktoren an, weniger stark die Beuger der Unterschenkel. Die Füße zeigen sehr wenig Beweglichkeit und leichte Spitzfußstellung. Der Gang war ein schleppender, und konnte sich Pat. nur mühsam mit Krücken vorwärtsbewegen; es trat dabei bald Müdigkeit ein. Die Behandlung bestand in Massage und Gymnastik, und des Nachts wurde sie auf einem Spreizbrett gelagert. Da sich diese Behandlung nicht als genügend erwies, wurden dann die Kontrakturstellungen im Kniegelenk in Narkose redressiert und durch einen Gipsverband fixiert. Abnahme desselben nach 4 Wochen. Darauf Geh- und Pendelübungen, die mehrere Wochen fortgesetzt wurden und ein derartiges Resultat zur Folge hatten, daß Pat. bei ihrer Entlassung beide Beine gestreckt hielt und sie bis zu einem Winkel von 45° spreizen konnte. Ihr Gang hatte sich entschieden gebessert; sie konnte kurze Strecken ohne

Stock zurücklegen, doch hatte sie noch einen leicht schleppenden Gang und hielt den Oberkörper dabei nach vorn geneigt.

5. Auguste L., 26 J. alt. Frühgeburt. Litt in der Kindheit viel an Konvulsionen und Hallucinationen. Ihr Gang war unsicher und schleppend. Dieser Zustand zeigte sich auch noch bei ihrer Aufnahme im Jahre 1890. Arme und Hände frei. Leichte Intelligenzstörungen. Spastischer Gang. Leichte Flexionskontraktur und Innenrotation der Kniee, starker Adduktorenspasmus. Bewegungen im Fußgelenk behindert.

Da Pat. hier Tobsuchtsanfälle bekam, wurde sie nach kurzer Behandlung wieder entlassen. Der Erfolg war infolgedessen gleich Null.

6. Hans A., 16 J. alt. Vorzeitig geboren, äußerst schwächlich und klein. Er entwickelte sich nur langsam. Mit $1^1/_2$ Jahren machte er Stehversuche, sank aber immer wieder in den Knieen zusammen. Mit Hilfe von Schienenhülsenapparaten vermochte er später sich fortzubewegen, doch ging dies nur mühsam. Wenn auch der Gang sich dann noch besserte, so verschlimmerte sich der ganze Zustand wieder im Jahre 1897 nach Scharlach derart, daß Pat. keinen Schritt gehen konnte. Er ist intelligent und geweckt, dabei aber nervös und leicht erregbar. Die Sprache ist stoßweise sprudelnd und wieder gehemmt. Pat. schreibt, wie wir uns überzeugen konnten, einen fließenden Stil; er geht mit großer Mühe an Krücken mit gebeugten, durch Rotation im Hüftgelenk etwas einwärts rotierten Knieen und berührt den Fußboden nur mit den Fußspitzen. Keine Beinkreuzung beim Gehen, beim Stehen jedoch stellt der Knabe das eine Bein in Kreuzstellung vor das andere. Es besteht vermehrte Adduktorenspannung, die jedoch willkürlich überwunden werden kann. Liegt Pat. auf dem Rücken, können die Hüftgelenke frei gebeugt und gestreckt werden. Die Kniegelenke können stärker gebeugt werden, aber unmöglich auch nur annähernd gestreckt werden. Ein Spreizen der Beine unmöglich. Therapie: Subkutane Tenotomie des Biceps, Semimembranosus und -tendinosus sowie der Achillessehne beiderseits und subkutane Adduktorendurchschneidung. Anlegung eines Gipsverbandes in überkorrigierter Stellung. Nach 4 Wochen Abnahme desselben. Darauf Massage und vorsichtige gymnastische Uebungen. Lagerung der Beine auf einem Spreizbrett des Nachts. Pat. macht nach 6 Wochen die ersten Gehversuche an Krücken, wobei sich zeigt, daß er die Beine völlig durchdrückt und mit der ganzen Fußsohle auftritt, daß er aber den Oberkörper etwas nach vorn gebeugt hält. Der Gang ist noch schleifend. In diesem Zustande wird Pat. aus der Klinik entlassen. Ueber eine kürzliche Anfrage, $1^1/_2$ Jahr nach der Operation, erhielten wir die Nachricht von der Mutter, daß der Pat. ohne Stock gehen kann bei aufrechter Körperhaltung, doch werden die Füße immer noch ein wenig nachgeschleift. Die Eltern sind sehr zufrieden mit dem Resultat.

7. Alfred L., 20 Jahre alt. Anamnestisch ist nur bekannt, daß Pat. seine Beine bereits im ersten Lebensjahre nicht gut bewegen konnte. In späteren Jahren verschlimmerte sich der Zustand und hat Pat. vor dem Eintritt in die Klinik nur mit Krücken gehen können, trotzdem die verschiedensten therapeutischen Maßnahmen getroffen waren. Pat. ist in der geistigen Entwickelung etwas zurückgeblieben. Es besteht ein ganz leichter Strabismus. Hände und Arme zeigen einen ganz geringen Grad von Spasmus der Beugesehnen. Die Beine, deren Muskulatur auffallend schwach ist, sind stark flektiert. Beim Gehen werden die Unterschenkel gegen die

Oberschenkel in einem Winkel von 35—40° gebeugt gehalten. Beim Sitzen vergrößert sich der Winkel bis zu einem Rechten, und beim Liegen kann er die Unterschenkel noch um ungefähr 20° mehr flektieren. Die Oberschenkel werden so adduziert gehalten, daß die Kniee einander berühren. Die Unterschenkel dagegen sind nach außen hinten verbogen. Die Füße werden in hochgradiger Spitzfußstellung gehalten, so daß Pat. meist den Boden nur mit den großen Zehen berührt. Letztere sind unter die Nachbarzehen geschoben. Bewegungen im Hüftgelenk ziemlich frei. So starker Adduktorenspasmus, daß die Beine nur um ein ganz Geringes von einander entfernt werden konnten. Therapie: Subkutane Tenotomie der Achillessehnen und offene Durchschneidung der Beuger in der Kniekehle, subkutane Tenotomie der Adduktoren, Gipsverband in fast gestreckter Stellung. Eine Ueberkorrektur war unmöglich. Die Füße werden in rechtwinkeliger Stellung eingegipst. Nach 5 Wochen Abnahme des Verbandes. Anlegung von Schienenhülsenapparaten, mit denen Pat. die ersten Gehversuche macht; des Nachts Spreizbrett. Tagsüber auch Massage und gymnastische Uebungen. Der Erfolg war bei seiner Entlassung ein so guter, daß er auch ohne Apparat und ohne jede Stütze mit fast gestreckten Beinen im Zimmer umhergehen und mit der ganzen Fußsohle auftreten konnte. Auch das Spreizen ging gut von statten. Man kann in Anbetracht der starken Kontrakturstellung mit dem Resultate völlig zufrieden sein; ist doch eine jahrelang mit Apparaten, Gipsverbänden und internen Mitteln geübte Behandlung ohne jeden Nutzen geblieben.

8. Albert Fr., 10 J. alt. Zwillingsgeburt. Das erste Kind starb nach wenigen Minuten. Die Geburt des in Frage kommenden Kindes wurde nach vollzogenem Blasensprung wegen hochgradiger Wehenschwäche mit Hilfe der Zange beendigt. Schon in den ersten Monaten bemerkte die Mutter, daß das Kind beim Baden die Beine nicht bewegen wollte. Da Fr. auch später das Gehen nicht lernte, wurde er vor 4 Jahren, nachdem vorher alle möglichen Versuche mit Bädern, Massage und Elektricität gemacht waren, in Behandlung von Prof. Lorenz gegeben, der das Leiden als angeborene spastische Gliederstarre angesehen und wegen Kontrakturstellung der Beine und Adduktorenspasmus Tenotomie der Beugesehnen in der Kniekehle und Achillotomie gemacht hat. Darauf Gipsverband und später Massage und gymnastische Uebungen. Pat., der körperlich gut entwickelt und nicht unintelligent ist, hat zwar das Gehen mit Hilfe anderer gelernt, war aber dabei sehr unbeholfen und fiel ohne Unterstützung jedesmal zu Boden. Da die Eltern mit diesem Resultat noch nicht zufrieden waren, kamen sie mit dem Kinde in meine Klinik, in der monatelang die früher angefangene Behandlung mit Massage, Elektricität, Bädern und exakt durchgeführten gymnastischen Uebungen fortgesetzt und insoweit eine sehr erhebliche Besserung erzielt wurde, als Pat. bei seiner Entlassung größere Strecken ohne jede Unterstützung gehen konnte. Ein Fallen vermied er dadurch, daß er mit den Händen balancierte.

9. Alois Z., 5 J. alt. Vorzeitig geboren. Hat bis zum Eintritt in die Klinik weder gehen noch ohne Unterstützung stehen können. Keine Intelligenzstörungen. Arme und Hände vollständig frei. Die Beine sind spastisch affiziert, das linke etwas stärker als das rechte. Die Beugekontraktur in den Kniegelenken ist eine so hochgradige, daß die Unterschenkel zum Oberschenkel fast rechtwinkelig gehalten werden. Starke Spannung der Adduktoren, so daß sich die Beine, stellt man das Kind auf dieselben, beim Stehen kreuzweise übereinander legen. Die Füße

stehen in Spitzfußstellung. Sehnenreflexe sind überall gesteigert. Therapie: Tenotomie der Achillessehnen, der Beugesehnen in der Kniekehle sowie der Adduktoren. Anlegen eines Gipsverbandes in maximaler Abduktionsstellung. Nach 4 Wochen Abnahme des Verbandes. Da noch die Neigung zu Flexionsstellung besteht, Erneuerung des Verbandes, mit dem das Kind nach Hause entlassen wird. Spätere Nachrichten über das Kind lauten etwas günstiger. Dasselbe soll an 2 Stöcken gehen können, beide Beine aber nachschleppen. Daß das Resultat kein besseres geworden, ist wohl dem Umstande zuzuschreiben, daß dem Kinde nicht die erforderliche Nachbehandlung zu teil wurde.

10. Asta v. P., 5 J. alt. Wenige Wochen nach der Geburt, die normal verlaufen ist, stellten sich Krämpfe ein, für die man keine Ursache auffinden konnte. Als das Kind gehen lernen sollte, bemerkte die Mutter, daß es mit den Füßen umknickte und sich nicht auf den Beinen halten konnte. Das Lahmen und die Schwäche nahm zu, so daß das Kind vor 2 Jahren in die hiesige Klinik gebracht wurde. Hier wurde folgender Status konstatiert: Die Intelligenz schien ungestört zu sein. An den Armen und Händen war nichts Besonderes. Keine Sprachstörung, kein Strabismus. Die Füße stehen in leichter Equinovarusstellung; die Beine werden im Kniegelenk gebeugt gehalten etwa im Winkel von 150° und nach innen rotiert. Unter Beihilfe steht das Kind mit aneinandergelegten Knieen und leichter Abduktion der Unterschenkel auf den Fußspitzen. Das Gehen war ganz ausgeschlossen. Passiv lassen sich die Beine strecken und genügend abduzieren, so daß nach voraufgegangener Massage behufs Kräftigung der Muskeln es für ausreichend gehalten wurde, die Beine in gestreckter und abduzierter Stellung einzugipsen. Nach Entfernung dieses Verbandes, der 6 Wochen liegen blieb, konnte das Kind zwar mit der ganzen Fußsohle auftreten, wenn es gehalten wurde, doch war es ihm unmöglich, allein zu stehen, geschweige denn zu gehen. Der Kleinen wurden dann Schienenhülsenapparate angefertigt, mit Hilfe derer sie das eine Bein vor das andere unter Führung an beiden Händen setzen konnte. In diesem Zustande wurde Pat. entlassen, und auf eine kürzlich an die Mutter gerichtete Anfrage wurde uns die Antwort, daß das Kind jetzt allein gehen könnte, aber nur noch bald ermüdete.

11. Friederike R., 3 J. alt, Zwillingsgeburt, Siebenmonatskind. Wurde im Jahre 1890 aufgenommen. Nach Angabe der Mutter hat das Kind weder stehen noch gehen können. Beim Eintritt in die Klinik zeigte sich folgender Status: Pat. stand unter den Armen in die Höhe gehalten auf den äußersten Fußspitzen, während die Kniegelenke spastisch gebeugt gehalten wurden und die Beine in der Gegend der Kondylen gekreuzt waren. Es bestand hochgradiger Adduktorenspasmus, so daß die Beine auch nicht im geringsten abduziert werden konnten. Die Hüftgelenke sind beiderseits leicht gebeugt. Das Kind machte einen geistig normalen Eindruck. Arme und Hände waren gut gebrauchsfähig. Das Kind war so unbeholfen, daß es sich nicht einmal liegend auf allen Vieren fortbewegen konnte, ein Krüppel im wahren Sinne des Wortes. Hatte man schon alle der Neuropathologie zu Gebote stehenden Mittel versucht, so war doch alles nutzlos geblieben. Unsere Therapie bestand in der Tenotomie der Adduktoren, Achillessehnen und der Beuger in der Kniekehle. Darauf Gipsverband in überkorrigierter Stellung und übliche Nachbehandlung. Der Erfolg war ein derartiger, daß Pat. nach einigen Monaten an der Hand geführt auf ganzer Sohle und mit durchgedrückten Knieen ohne Beinkreuzung gehen

konnte. In diesem Zustande erfolgte die Entlassung. Im Laufe der Jahre ist, wie die Mutter uns berichtete, das Gehen noch besser geworden, und vermag heute das Kind ohne Unterstützung allein in die Schule zu gehen, wenn auch der Gang noch als stampfend zu bezeichnen und hier und da schwankend ist.

12. Frieda B., 3 J. alt, Steißgeburt, die viele Stunden dauerte. Hat nie das Gehen gelernt und ist auch nicht imstande gewesen, zu stehen. Bei der Aufnahme in die Klinik im Jahre 1890 zeigte sich folgendes Krankheitsbild: Geistig anscheinend normal, keine Sprachstörungen, Hände und Arme intakt. Unter den Armen in die Höhe gehalten, steht das Kind auf den Spitzen der Zehen. Die Beine werden im Kniegelenk in leichter Flexionsstellung gehalten. Die Kniee werden fest aneinander gepreßt und besteht mäßige Flexion im Hüftgelenk. Unterschenkel ein wenig nach innen rotiert, Sehnenreflexe sind gesteigert. Therapie: Achillotenotomie beiderseits, Gipsverband. 3 Wochen später subkutane Durchschneidung der Adduktorensehnen. Die Beine werden in abduzierte und gestreckte Stellung gestellt. 4 Wochen später Abnahme des Verbandes. Hierauf aktive Abduktionsübungen und entsprechende Fußgymnastik. Das Kind beginnt mit Gehübungen im Laufstuhl, tritt mit der ganzen Fußsohle auf, hält die Kniegelenke gestreckt und kann die Beine bis zu einem Winkel von 35° spreizen. In diesem Zustande wurde das Kind auf Wunsch der Eltern entlassen. Wenn das Gehen damals ohne fremde Hilfe nicht möglich war, so ist heute nach Angabe der Mutter das Kind so weit, daß es mit Hilfe eines Stockes in aufrechter Körperhaltung, ohne zu fallen, größere Strecken zurücklegen kann.

13. Armin Pr., 14 J. alt. Schon Anfang des 9. Monats geboren. Die Eltern geben an, daß sie sofort eine gewisse Steifigkeit in den Beinen bei dem Knaben bemerkt hätten, die sich allmählich immer mehr verschlimmert hätte. Das Kind war schwerfällig beim Gehen, und hat dabei mit den Armen balanciert, die Fußspitzen stellten sich immer mehr einwärts, die Kniee stießen beim Gehen aneinander. Es trat sehr schnell Ermüdung ein. Beim Eintritt in die Klinik im Sommer 1896 zeigte sich folgender Status: Der Kopf ist auffallend in der Querrichtung zusammengedrückt; Intelligenz und Sprache normal. Pat. zeigt ein aufgeregtes, nervöses Wesen. Geht Pat., so stoßen die leicht gebeugten Kniee zusammen, so daß sogar ein Knie vor das andere zu liegen kommt. Er tritt nur mit den nach innen rotierten Fußspitzen auf. Die Unterschenkel stehen in einem nach unten offenen Winkel von etwa 30° zu einander. Läßt man den Pat. Rückenlage einnehmen, so sieht man, wie die Adduktoren des Oberschenkels sich stark anspannen. Rechter Fuß befindet sich in Spitzfußstellung. Therapie: Tenotomie der Beuger des Unterschenkels und der Adduktoren. Gipsverband in überkorrigierter Stellung. Pat. tritt mit ganzer Fußsohle auf, geht mit durchgedrückten Knieen an 2 Stöcken. Die Beine in normaler Stellung.

Als Pat. sich in diesem Frühjahre vorstellte, war am Gang, abgesehen von einem geringen Nachschleifen des rechten Beines, nichts Besonderes mehr zu bemerken.

Ich füge noch zum Schlusse eine kurze Uebersicht an über die Sehnentransplantationen, die ich bei Little'scher Krankheit ausgeführt habe.

1. A. P., Little'sche Krankheit. Rechtsseitiger Spitzfuß.

27. April 1898 Operation: Spaltung der Achillessehne. Vernähung des äußeren Zipfels mit dem Extensor digitor. communis longus. Primäre Heilung. Resultat gut.

2. M. J. Angeborene spastische Starre. Spastische Spitzfüße.

18. März Operation: Beiderseits Spaltung der Achillessehne und Vernähung des äußeren Zipfels mit der Sehne des Tibialis anticus. Glatte Heilung. Resultat gut.

3. P. P. Angeborene spastische Gliederstarre. Spastische Klumpfüße.

10. Juni 1899 Operation: An beiden Füßen Spaltung der Achillessehne. Vernähung des äußeren Zipfels mit den Sehnen der funktionsfähigen Peroneen. Resultat sehr gut.

Fig. 53.

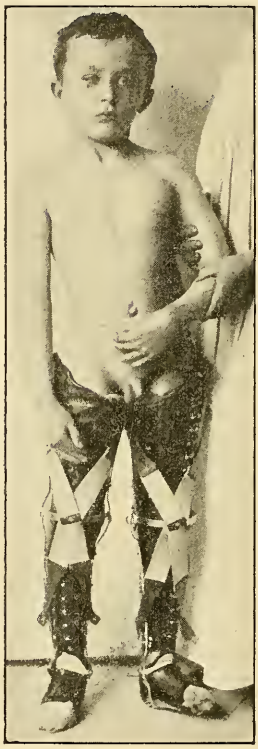

Fig. 54.

4. W. H. Angeborene spastische Gliederstarre. Beiderseits spastische Spitzfüße.

Operation: Beiderseits Achillessehne gespalten und Aufpflanzung des äußeren Zipfels auf die beiden Peroneen. Noch in Behandlung.

H. K. aus Halle a. S., 9 J. alt. Aufgenommen 15. April 1899.

Vorgeschichte: Eltern leben und sind gesund. Die Entbindung war sehr schwer und mußte durch Zangenextraktion beendigt werden. Als der Knabe sehr spät anfing zu laufen, stellte er die Beine in der typischen

Stellung der Little'schen Krankheit und wurde erfolglos mit Massage, Elektricität, Bädern, Achillotomie und Schienenapparaten behandelt.

Befund: Der Kopf ist sehr groß und asymmetrisch gebaut. Sprache stotternd, abgebrochen. Gesichtsausdruck wenig intelligent. Geistig zurückgeblieben. Gang typisch mit adduzierten, im Knie und in den Füßen flektierten, einwärts rotierten Beinen (Fig. 53). Er tritt mit den Fußspitzen auf, klebt beim Gehen am Boden und schleift darüber hin. Abduktion so gut wie ausgeschlossen, die Adduktoren spannen sich sehr stark dabei an. Kniestreckung gelingt passiv bis zum Winkel von 160°, die Füße befinden sich in Plattfußstellung volar flektiert, Achillessehne gespannt.

Fig. 55.

Fig. 56.

16. April Operation in Narkose.

Die Sehnen der Kniebeugen werden offen durchschnitten, überhaupt alles, was sich an Muskeln, Fascien etc. spannt.

Die Adduktoren werden subkutan mit dem Tenotom durchtrennt. Gipsverband um das Becken und die beiden Beine. Letztere extrem gespreizt, in den Kniegelenken überstreckt, die Füße nach außen rotiert, etwas proniert und dorsal flektiert.

24. April Fenster in den Gipsverbänden in den Kniebeugen angebracht und die Wunden kontrolliert. Heilung gut.

6. Mai Gipsverbände entfernt. Anlegen der inzwischen angefertigten Schienenhülsenapparate, die die Oberschenkel, Unterschenkel und Füße umgreifen (Fig. 54).

Spreizbrett für mehrere Stunden täglich Massage und Uebungen.

Nach 14 Tagen geht der Knabe schon recht gut, nur noch etwas nach vorn geneigt.

Der Gang bessert sich im Laufe der folgenden Wochen sehr. Die Spasmen haben ganz nachgelassen. Der Knabe wird nach Bad Sodenthal entlassen.

Matthias W., 9 J. alt, aus Dornthal, Sohn eines Bauern. Aufnahme am 23. Juni 1899. Eltern und zwei Geschwister gesund. Schwangerschaft normal, Geburt schwer und langedauernd, Asphyxie.

Pat. ist geistig zurückgeblieben, stumpfsinnig. Sprache sehr erschwert. An der Vorderhauptsfontanelle eine tiefe Impression. Pat. kann nicht gehen oder stehen, selbst das Sitzen auf einem Stuhle wird nur mühsam ausgeführt. Es bestehen starke Spasmen der Beugemuskeln der Beine und Arme. Die Finger werden zur Faust geballt gehalten. Sucht man den Pat. aufzustellen, werden die Beine ganz nach innen rotiert, im Hüft- und Kniegelenke gebeugt gehalten, dabei berühren nur die supinierten Fußspitzen den Boden (Fig. 55 auf voriger Seite). Reflexe gesteigert.

24. Juni. Subkutane Tenotomie der Adduktorenkulissen und der Achillessehnen. Beckengipsverband bei stark gespreizten, im Hüft- und Kniegelenk gestreckten Beinen, die Füße kommen in Normalstellung.

15. Juli Gipsverbände entfernt. Die folgenden Wochen Massage und gymnastische Uebungen, Gehübungen.

Da die Fortschritte zu langsam vor sich gehen, erhält Pat. Mitte August Schienenhülsenapparate, die die Füße und Kniee in guter Stellung erhalten (Fig. 56 auf voriger Seite).

Im Oktober ist Pat. so weit, daß er, am Gehstuhl und an der Hand geführt, schon einigermaßen gehen kann. Wegen des Intelligenzmangels Fortschritte erschwert.

In diesem gebesserten Zustande geht Pat. vorläufig am 15. Okt. 1899 nach Hause, um später in die Behandlung zurückzukehren.

Pauline P., geboren am 24. Juli 1876, in Loché bei Mâcon in Frankreich als drittes Kind des Gutsbesitzers P. Vater gesund, Mutter lebt, doch hat dieselbe wiederholt an Erkrankungen nervöser Art gelitten, zwei männl. Geschwister gesund. Schwangerschaft normal, desgl. Geburt. Die ersten Lebenswochen soll Pat. ganz normal gewesen sein; im Alter von 2 Monaten erkrankte sie unter Fieber und Benommensein und im Anschluß hieran blieben ihre Glieder steif gelähmt, so daß das Kind erst mit 7 Jahren laufen lernte. Im Alter von 14 Jahren ging allmählich die Gehfähigkeit wieder verloren. Verschiedene Apparate, die dem Mädchen angelegt wurden, sollen den Zustand noch verschlimmert haben. Zu den Kontrakturen der Gesichts-, Arm- und Beinmuskeln kamen noch schwere fortwährende Kopfschmerzen (Hinterkopf) hinzu. Durch eine energische Wasserkur in Wörrishofen wurden die Kopfschmerzen beseitigt und der Gesamtzustand gebessert.

Aufgenommen am 30. Mai 1899. Pat. geht äußerst schwerfällig an der Hand oder unter dem Arm geführt. Sie wackelt dabei mit dem Kopfe, verzieht das Gesicht, fuchtelt und balanciert mit dem freien Arm in der Luft umher. Zum Alleingehen ist sie nicht zu bewegen, ebensowenig zum Alleinstehen. Manchmal besteht leichter Strabismus. Kopf etwas gedunsen, Gesichtsausdruck nicht sehr intelligent. Pat., wissenschaftlich gut unterrichtet, macht einen kindlichen Eindruck.

Starkes Fettpolster, besonders der Glutäalgegend, der Bauch und die Oberschenkel sehr fettreich.

Pat. steht und geht mit im Hüft- und Kniegelenk gebeugten Beinen, sie stehen stark adduziert, so daß die Kniee aneinander reiben und schrittweise voreinander liegen (Fig. 57). Die Füße stehen ganz einwärts rotiert, die inneren Fußränder von der Unterlage abgehoben. Sie tritt nur mit der

vorderen äußeren Fußsohlenhälfte auf. Die Gelenke sind stark spastisch, und lassen sich nur mühsam passiv in eine mehr normale Mittelstellung bringen. Sie geht mit sehr starker Lordose.

Die Arme, besonders der rechte, sind etwas spastisch gelähmt. Der rechte Vorderarm kann gar nicht supiniert werden. Doch schreibt Pat. sehr gut.

Am 6. Mai Operation. An beiden Füßen wird die Achillessehne gespalten und der losgetrennte äußere Zipfel auf die Sehnen der beiden Peronei aufgepflanzt bei starker Pronationsstellung der Füße. Die Adduktorenkulissen werden beiderseits subkutan tenotomiert. Beckengipsverband, Beine stark

Fig. 57.

Fig. 58.

gespreizt, in den Hüft- und Kniegelenken gestreckt, die Füße stark proniert und nach außen rotiert. Nähte nach 5 Tagen entfernt. Glatte Heilung.

Am 20. Juni Gipsverband entfernt.

Am 26. Juni erhielt sie das Spreizbrett.

Am 11. Juli zwei Schienenhülsenapparate, die die Füße und Kniegelenke in der gewünschten korrigierten Stellung erhalten.

Vom 1. Juli ab wird Pat. täglich einmal massiert. Pat. macht langsam, aber stetig Gehfortschritte, doch sinkt der Oberkörper immer noch zu sehr nach vorn, zu starke Lordose. Deshalb Anfertigung eines Stoffkorsetts, das sie am 22. Sept. erhielt, durch Schnüre mit den Beinapparaten verbunden (Fig. 58).

So geht jetzt Pat. schon recht gut, und zwar kann sie bereits ganz allein gehen. Sie ist mehr als 2 Stunden täglich mit Gehübungen beschäftigt. Pat. hat auch eine recht gute Haltung bekommen.

Neben der Massage der Beine wird jetzt auch der Rücken täglich massiert.

Pat. kann jetzt aktiv die Beine, wie ein gesunder Mensch spreizen, sie kann aktiv die Füße nach außen rotiert abduzieren und supinieren.

Das Resultat, schon jetzt sehr gut, verspricht ein ganz ausgezeichnetes zu werden.

## II. Gruppe: Fälle von „allgemeiner Starre".

Die Fälle von allgemeiner Starre sind dadurch charakterisiert, daß die spastische Kontraktur nicht nur die Beine, sondern auch die Arme befallen hat. Daneben bestehen in der Regel Intelligenzdefekte, Sprachstörungen und Sehstörungen; nicht selten sind auch epileptische Anfälle vorhanden. Es handelt sich um unglückliche Patienten, da wir auch durch eine Therapie nicht viel helfen können, wie sich aus den beiden angeführten Fällen ergiebt. In dem einen Fall, den ich operierte, erfolgte der Exitus, so daß ich vor Operation in ähnlichen Fällen warnen möchte. Ich lasse die einschlägigen Beobachtungen folgen:

1. Johann B., 12 J. alt, aus C. Schwierige Geburt, das Kind kam asphyktisch zur Welt. Die ersten Spuren der Erkrankung bemerkten die Eltern im 3. Lebensjahre, als das Kind beim Gehen immer hinfiel. Allmählich verschlimmerte sich der Zustand derartig, daß das Kind weder gehen, stehen noch sitzen konnte. Im 8. Jahre war das Kind nicht mehr imstande, die unteren Gliedmaßen auch nur im geringsten zu bewegen. Die oberen Extremitäten zeigten nur eine geringe Beweglichkeit. Das Kind hat einmal sprechen gelernt. Da dieser Zustand sich nicht änderte, wurde das Kind im Sommer 1898 in eine Anstalt geschickt.

Status praesens: Das Kind liegt zusammengekauert da; es kann nur unartikulierte Laute von sich geben, es scheint dagegen alles zu verstehen. Der Kopf wird nach hinten völlig steif gehalten; es besteht leichter Strabismus convergens; auch der Rumpf wird nach rückwärts gebeugt gehalten. Die Arme stehen beiderseits im Ellenbogengelenk in spitzwinkeliger Flexion. Die Oberarme werden fest an den Rumpf gepreßt. Die Hände waren stark palmarflektiert, proniert und ulnarwärts flektiert; die Finger wurden gestreckt gehalten. Die unteren Extremitäten waren im Kniegelenk in hochgradiger Beugestellung derart, daß die Ferse des Fußes beim Liegen die Glutäen berührte. Die Kniee waren fest aneinander gepreßt, die Oberschenkel stark adduziert und im Hüftgelenk leicht flektiert. Die Füße standen in Spitzfußstellung. Waren nun auch die Aussichten auf wesentliche Besserung keine glänzenden bei der Schwere des Leidens, zumal die Intelligenz und Sprache eine bedeutende Einbuße erlitten hatten, so war es doch indiziert, aus dem Kinde, das bis dahin ein Krüppel war, mit Hilfe aller zu Gebote stehenden Mittel einen einigermaßen gehfähigen Menschen zu machen. Dies sollte geschehen durch die in der üblichen Weise vorgenommenen Sehnenschnitte und Anlegung eines Gipsverbandes in möglichst gestreckter Stellung. Es gelang nun auch, in Narkose nach Tenotomie der Achillessehnen und der Beugesehnen im Kniegelenk und der Adduktorensehnen die Beine in fast gestreckter und ge-

nügend abducierter Stellung einzugipsen. Ein plötzlich eingetretener Tod, 12 Stunden nach der Operation, nach der sich noch epileptiforme Anfälle zeigten, hat nun diese geringe Aussicht genommen. Eine Sektion, die sicherlich vieles Wissenswerte und Dunkle auf diesem Gebiete aufgedeckt hätte, wurde leider von den Angehörigen verweigert.

2. Elfriede M., 18 J. alt, ein Siebenmonatkind. Hat mit 2 Jahren etwas laufen gelernt; sie ging breitbeinig und mußte mit den Händen Balance halten. Ein halbes Jahr später konnte sie nicht mehr gehen; stellte man sie auf, so sank sie gleich wieder zusammen, auch bemerkte die Mutter eine gewisse Unruhe bei ihr, Zuckungen an allen Teilen des Körpers. Desgleichen fiel den Eltern eine allmählich eintretende Steifigkeit in den Gelenken auf. Dieser Zustand verschlimmerte sich von Jahr zu Jahr, und als das Mädchen im Sommer 1898 in unsere Klinik eintrat, zeigte es ein Krankheitsbild, dessen Schwere kein günstiges Resultat betreffs der Gehfähigkeit erwarten ließ. Pat. konnte weder gehen noch stehen. Sie führte mit den Händen ungeschickte Greifbewegungen aus und zeigte besonders links starke spastische Palmarflexionen der Mittelhandfingergelenke. Die Beine standen im Kniegelenk in leichter Beugestellung, konnten aber passiv vollkommen gestreckt werden, die inneren Kondylen der Oberschenkel lagen fest aneinander. Die Füße standen in Equinovarusstellung. Die Gesichtsmuskulatur war spastisch affiziert, was man beim Sprechen deutlich wahrnehmen konnte. Die Sprache selbst war undeutlich, langsam und abgerissen. Auch fehlte Strabismus nicht. Die Intelligenz war nur in geringem Grade gestört. Die Behandlung bestand in der Tenotomie der Achillessehnen und Korrekturstellung der Füße durch Gipsverband. Darauf Anfertigung von Schienenhülsenapparaten, mit denen sie die ersten Gehversuche machen mußte, indem sie von zwei Seiten an den Armen geführt wurde. Konnte Pat. zuvor nicht einen einzigen Schritt machen, so war doch jetzt wenigstens das eine erreicht, daß sie allein stehen, mit ganzer Fußsohle auftreten und, an den Händen gehalten, das eine Bein langsam vor das andere setzen konnte. Mit Rücksicht auf die Unmöglichkeit, die Arme zum Halten einer Krücke zu gebrauchen, konnte man mit diesem, wenn auch nur geringen Erfolge immerhin zufrieden sein. Ein Bruder, der sich gleichfalls in unserer Behandlung befand, bei dem aber anamnestisch nichts festgestellt werden konnte, zeigte die gleichen Symptome, wenn auch in viel geringerem Grade.

### III. Gruppe: Athetosen.

Die dritte Gruppe umfaßt das Symptomenbild, welches wir als Athetose bezeichnen. Die Athetose, deren Aetiologie bis jetzt noch ziemlich dunkel ist, ist charakterisiert durch das Zurücktreten der Kontrakturen und Vorhandensein von lähmungsartigen Erscheinungen und Spontanbewegungen. Von einer pathologischen Anatomie kann ebenfalls noch nicht viel gesagt werden. Strümpell hält es für wahrscheinlich, daß es sich stets um eine cerebrale (vielleicht corticale) Störung handelt. Doch fehlt es in dieser Beziehung noch an sicheren Sektionsbefunden. Die Krankheit befällt am häufigsten die oberen Extremitäten und an diesen vorzüglich die Endglieder, die fast ununterbrochen unwillkürliche, ungeordnete Bewegungen zeigen, bald ge-

ringeren, bald stärkeren Grades. Im ganzen weniger affiziert sind die Beine. Der Gang hat meist einen spastisch-ataktischen Charakter infolge der häufigen Kombination der Athetose mit spastischer Paraplegie. In der Gesichtsmuskulatur treten tickähnliche Zuckungen auf, die sich zu ruheloser Thätigkeit steigern können. Die Intelligenz und Sprache erleiden meist nur eine unbedeutende Einbuße. Das Krankheitsbild ist im allgemeinen so charakteristisch, daß ein Irrtum bezüglich der Diagnose kaum möglich ist, wenn man einen derartigen Fall einmal gesehen hat.

Die Behandlung vermag in diesen Fällen recht günstige Resultate zu erzielen, wie aus den folgenden Krankengeschichten hervorgehen wird.

A. W., 6 Jahre alt, aus M., hat in den ersten Lebensjahren viel an Konvulsionen gelitten und nie gehen gelernt Schon im 1. Lebensjahr hatte die Mutter bei dem Kinde unaufhörliche Zuckungen im Gesicht und unwillkürliche Bewegungen der Gliedmaßen bemerkt, die bis zum Eintritt in die Klinik, Sommer 1898, stets die gleichen geblieben waren. Pat. konnte zwar einen Augenblick stehen, fing aber bald an zu schwanken und fiel dann zu Boden. Das Gehen war unmöglich. Bei den geringsten Gehversuchen, wobei er geführt werden mußte, traten sofort unwillkürliche inkoordinierte Bewegungen sämtlicher Extremitäten auf. Neben diesen inkoordinierten Bewegungen, die an den Beinen stärker waren als an den Armen, bestand eine lebhafte Zuckung in der Gesichtsmuskulatur, die Augen wurden groß aufgerissen, der Mund verzogen und unartikulierte Laute ausgestoßen. Stotternde, lallende Sprache.

Die Finger und Zehen sind in beständiger Bewegung, ebenso die Arme.

Die Therapie bestand in Massage und exakt durchgeführten gymnastischen Uebungen, die den Zweck verfolgten, ebenso wie bei der Tabestherapie die Muskeln dem Willen wieder unterzuordnen. Der Knabe mußte zu dem Zweck auf Kommando die Uebungen machen, z. B. den Arm aktiv beugen und strecken. Anfangs erforderte es viele Mühe, ihn so weit zu bringen. Später wurden dann die Uebungen auf alle Körpermuskeln ausgedehnt und ganz besonders auch Sprachübungen ausgeführt. Daneben innerlich zuerst Jodkali und später Arsen und Soolbäder. Schon nach einigen Monaten konnte man sehen, wie die Unruhe in den Gliedern nachließ. Später besserte sich dann der Zustand noch viel mehr. Der Knabe lernte allein laufen, lernte unter Mithilfe einer intelligenten Wärterin recht gut sprechen, Gedichte hersagen u. s. w. Die Besserung macht noch jetzt stetige Fortschritte, so daß eine nahezu völlige Heilung in Aussicht steht.

M. H., 7 Jahre alt, Athetose.

Die Geburt verlief sehr schwer, das Kind mußte durch Zange extrahiert werden. Das Becken der Mutter war nach Aussage der Aerzte 7 cm zu flach. Nach der Geburt war das Kind vollkommen asphyktisch und mußte 2 Stunden lang künstliche Atmung durchgeführt werden. Das Kind erholte sich unter sehr sorgfältiger Pflege einigermaßen. Es fiel den Eltern nur auf, daß das Kind im Rücken absolut keinen Halt hatte. Mit $2^1/_2$ Jahren begann es Gehversuche zu machen, doch war es ihm nicht

möglich, die Füße fest aufzustellen. Vor etwa 2 Jahren wurde zuerst bemerkt, daß die Extremitäten sich bei jeder aktiven und passiven Bewegung spastisch kontrahierten, besonders die unteren Extremitäten. Das Leiden verschlimmerte sich seitdem fortwährend (Thyreoidin wurde ohne sichtbaren Erfolg angewandt).

Die Mutter des Kindes hat nachher noch einmal geboren; das Kind mußte ebenfalls mittels Zange entwickelt werden. Das Kind ist indessen völlig gesund, leidet angeblich nur an einer schiefen Brust, deren Ursprung auf die schwere Geburt zurückzuführen sei.

Fig. 59.

Fig. 60.

Mäßig entwickeltes Kind. Strabismus. Sehr bedeutende Sprachstörungen. Patellarreflexe gesteigert. Das Kind kann nur gehen, wenn es geführt wird. Es hält dann die Beine im Hüftgelenk gebeugt, adduziert und nach innen rotiert. Die Füße hängen in Spitz-Plattfußstellung herunter und werden kreuzweise vor einander gesetzt. Der passiven Ausgleichung setzen sich starke Spasmen entgegen. Der Rücken wird krumm gehalten, der Kopf fällt nach vorn. Die Oberarme liegen dem Leibe dicht an, die Handflächen schauen gewöhnlich in extremer Pronationsstellung nach außen. Die Finger werden gewöhnlich im Metacarpo-Phalangealgelenk gebeugt gehalten und sind nicht imstande, einen Gegenstand fest-

zuhalten. Die Bewegungen der Arme erfolgen unsicher und zitternd, oft von unwillkürlichen Greifbewegungen unterbrochen. Die Beugungsstellung der Extremitäten läßt sich nur mit großer Gewalt ausgleichen. Die Intelligenz des Kindes ist nicht sehr gestört. Es zeigt viel Interesse an seiner Umgebung und äußert oft den Wunsch, geheilt zu werden.

Therapie: Operation: Innerer Zipfel der Achillessehne verpflanzt auf den Tibialis anticus (auf der Innenseite).

Gipsverband von den Fußspitzen bis ans Becken in gut gestreckter und stark gespreizter Stellung. Die Füße werden in leichter Klumpfußstellung dorsal flektiert gehalten.

Nach 5 Tagen werden die Nähte entfernt. Die Wunden sind per primam geheilt.

2. April. Die Gipsverbände werden entfernt. Die Beine bleiben in recht guter Stellung stehen. Die Füße werden nochmals für 8 Tage in der redressierten Stellung eingegipst.

9. April. Das Kind liegt täglich 2—3 Stunden auf dem Hoffa'schen Spreizbrett (abgebildet bei der Behandlung der Little'schen Krankheit).

Inzwischen sind für die beiden Beine Schienenhülsenapparate fertig gestellt. Dieselbe werden angelegt und Tag und Nacht getragen.

Beine und Füße in guter Stellung.

20. April. Zur Stütze des Rückens und zur Erreichung der Streckstellung der Hüftgelenke wird ein Stoffkorsett angefertigt, das durch Schienen mit den Apparaten verbunden ist. Dazu ein Kopfhalter (Fig. 59 und 60).

Tägliche Massage der Beine und sorgfältige aktive Uebungen. Zugleich Massage der Arme und des Rückens und methodische Sprachübungen.

Der Zustand der Pat. hat sich wesentlich gebessert; sie kann jetzt schon allein gehen und stehen. Die athetotischen Bewegungen sind nahezu völlig verschwunden. Auch das Sprachvermögen ist ein ungleich viel besseres geworden.

A. N. aus F., 12 J. alt. Athetose.

Der Knabe stammt aus ganz gesunder Familie. Die Geburt war außerordentlich schwer, mußte mit der Zange beendigt werden. Pat. war nach der Geburt lange asphyktisch und ist nur mit großer Mühe und Sorgfalt überhaupt dem Leben erhalten geblieben. Schon frühzeitig machten sich die athetotischen Bewegungen geltend, so daß ein richtiges Gehen überhaupt nicht ermöglicht wurde. Man hat alle nur denkbaren Heilmethoden zur Besserung des Zustandes versucht, jedoch ohne viel Erfolg.

Status praesens: Im ganzen gut genährter Knabe. Von seinem Alter entsprechender Größe. Geistig gut entwickelt. Sprache stotternd. Der ganze Körper ist in fortwährender Bewegung. Der Kopf wird fortwährend nach hinten und zur Seite geschleudert, der Junge vermag ihn nicht einen Augenblick stillzuhalten. Die Arme sind auch in fortwährender Thätigkeit, namentlich die Finger werden fortwährend krampfhaft bewegt. Am Rücken ist eine linkskonvexe Lenden- und rechtskonvexe Brustskoliose vorhanden. Die Skoliose rührt von einem Hochstand des Beckens auf der rechten Seite her. Das rechte Bein steht stark adduziert und ist dementsprechend scheinbar 5 cm kürzer als das linke. Auch beide Beine sind keinen Augenblick ruhig. Der Junge zappelt mit ihnen beständig hin und her, und ist daher auch das Gehen und zwar mit stampfenden Schritten nur bei genügender Unterstützung möglich.

Meine Therapie bestand darin, daß ich dem Knaben zunächst beide Beine in Schienenhülsenapparaten fixierte. Diese Schienenhülsenapparate wurden mit einem gut sitzenden Korsett in Verbindung gebracht und an das Korsett wiederum ein Kopfhalter angebracht. So wurde der Knabe völlig fixiert, genau wie das in dem vorhergehenden Falle abgebildet ist. Nebenbei gab ich dem Jungen Arsen. Die Apparate blieben nun zunächst einige Wochen ruhig liegen, dann wurden sie morgens abgenommen, der ganze Körper massiert und gymnastische Uebungen ausgeführt. So wurde die Behandlung konsequent ein halbes Jahr lang geleitet. Der Erfolg war ein ganz ausgezeicheter. Zunächst besserten sich die Beine. Dann ließen die athetotischen Bewegungen an den Armen nach. Am schwierigsten war es, den Kopf ruhig zu halten, doch ist auch hierin eine merkliche Besserung eingetreten. Wie sehr sich der Knabe überhaupt gebessert hat, geht wohl unmittelbar daraus hervor, daß er sicher und gut auf einem Zweirad zu fahren gelernt hat. Das Resultat wäre ein vollkommenes, wenn es gelungen wäre, die Adduktionsstellung des rechten Beines zu korrigieren. Ich habe wiederholte Fehlversuche mit Gipsverbänden gemacht, zu der Tenotomie konnten sich die Eltern nicht verstehen. Dieselben waren mit dem erreichten Resultat zufrieden.

P. G. aus Höchst a. M., 8 J. alt. Aufnahme: 10. Mai 1899.

Vorgeschichte: In der Familie sollen niemals Nervenkrankheiten vorgekommen sein. Eltern leben und sind gesund, ebenso 3 Geschwister. Schwangerschaft verlief normal, ebenso die Entbindung. Pat. war in den ersten Lebensmonaten durchaus normal. Im 9. Monat bemerkten die Eltern ein zeitweiliges Auftreten von Krämpfen. Doch lernte das Kind mit $1^1/_2$ Jahren das Laufen. Dann traten mit dem 3. Lebensjahre Masern und Scharlach auf, in deren Gefolge sich das Krankheitsbild, wie es jetzt besteht, entwickelt haben soll; Pat. konnte nicht mehr gehen und mußte stets getragen werden.

Befund: Zunächst fällt an dem Pat. die beständige Aktion der Extremitäten auf. Er vermag die Arme und Beine nicht ruhig an einem Platze zu halten, sondern dieselben befinden sich, namentlich letztere, in fortwährender Abduktions- und Adduktions-, Flexions- und Extensionsbewegung, und zwar erfolgen die Bewegungen ziemlich ruckartig und durchaus unwillkürlich, es liegt nichts Zielbewußtes in denselben, sondern dieselben sind unkoordiniert. Auf die Aufforderung, einen Gegenstand zu ergreifen, sieht man, daß der Pat. sich Mühe giebt, der Aufforderung Folge zu leisten, doch die greifende Hand wird stets daneben geführt. Zugleich mit den Zwangsbewegungen der Extremitäten stellen sich die Finger in eine eigentümliche Hyperextensions- und Abduktionsstellung der Metacarpalknochen, es erfolgt eine Ueberstreckung im Metacarpo-Phalangealgelenk. Aehnlich verhalten sich die Zehen. In der Ruhestellung der Hand sind die Finger gewöhnlich im Metacarpo-Phalangealgelenk gebeugt, der Daumen etwas nach innen geschlagen, die Finger im übrigen gestreckt. Es besteht eine leichte Atrophie der ganzen Muskulatur, im übrigen weisen die Muskeln im einzelnen nichts Abnormes auf. Die Intelligenz des Pat. ist nicht sehr herabgesetzt. Er kann richtig rechnen, lesen und bekundet an den Vorgängen in seiner Umgebung großes Interesse. Die Sprache ist sehr gestört, lallend und zusammenhangslos. Es besteht ein leichter Strabismus convergens. Das Gehen ist vollständig unmöglich. Wenn Pat. schläft, so erfolgen die Zwangsbewegungen weniger intensiv.

Therapie: Regelmäßige Massage, im Anschluß daran methodische Uebungen. Pat. erhält ein Korsett und einen Schienenhülsenapparat für die Beine, wie in den vorigen Fällen. Später Soolbäder. Der Zustand des Pat. hat sich schon außerordentlich gebessert; er steht aber noch in Behandlung, die natürlich in einem so schweren Falle jahrelang fortgesetzt werden muß.

Ich will nicht zu erwähnen vergessen, daß ich in dem letzten Jahre sehr gute Erfolge in diesen Fällen auch bezüglich der Besserung der Intelligenz und der Sprachstörungen gesehen habe. Ich lasse diese Kinder von dem auf diesem Gebiete wohlbewanderten Taubstummenlehrer Kroiss hierselbst unterrichten. Derselbe erteilt den Sprachunterricht an diese geistig zurückgebliebenen, öfter auch wohl stammelnden Kinder nach folgenden Gesichtspunkten:

„Zunächst wird das Gehör einer eingehenden Prüfung unterzogen, sodann durch Vor- und Nachsprechen festgestellt, welche Laute und Lautverbindungen gesprochen werden, welche ausfallen und welche durch andere ersetzt werden. Hat man auf diese Weise genauen Einblick in die Bewegungsfähigkeit der Sprechwerkzeuge gewonnen, so läßt man die bereits geläufigen Laute in ihre Teilbewegungen auflösen, bringt die Lautelemente einzeln zum Bewußtsein und verknüpft sie zu neuen Kombinationen. Der Patient wird stets angehalten, sein Auge auf den Mund des Lehrers zu richten, die Bewegungen abzulesen und beim Nachsprechen sich selbst im Spiegel zu kontrollieren. Gelingt es ihm nicht, die zur Lautbildung notwendigen Mundstellungen selbstthätig zu erzeugen, so greift der Lehrer unterstützend ein und bringt die Zunge und die Lippen in die richtige Lage. In vielen Fällen ist es zweckdienlich, den Bewegungserfolg optisch wahrnehmen zu lassen. Man spricht z. B. die Explosivlaute (b, p, d, t, g, k) gegen Papierstreifen, welche sodann durch den Luftstoß in Bewegung gesetzt werden, und veranlaßt den Stammler, dasselbe immer wieder zu versuchen, bis die gleiche Wirkung erzielt ist.

Wo das optische Bewegungsbild nicht imstande ist, die Lautbewegung richtig auszulösen, hat der Sprechschüler den Bewegungsvorgang durch Abtasten aufzufassen, so z. B. die Thoraxbewegung beim Atmen, die Stimmbandschwingungen bei Vokalen und Halbvokalen, das Rollen des Zäpfchens beim gutturalen r, die Schwingungen der Zungenspitze beim dentalen r und das Vibrieren der Nasenwände bei den nasalen Lauten.

Für diese Methode der Behandlung ist vorbildlich die Sprachentwickelung des normalen Kindes. Bei ihm entstehen zunächst die motorischen Elemente des Sprachassociationskomplexes. Mit ihnen associieren sich allmählich die akustischen Empfindungen. Diese erhalten immer mehr die größere Bewußtseinsstärke

und verdrängen dann die motorischen Elemente aus dem helleren Blickpunkt des Bewußtseins in das nur matt beleuchtete Blickfeld. Die Sprachbewegungen laufen auf dieser Stufe rein automatisch ab.

Bei der Verbindung der Lautelemente zu Wörtern und Sätzen muß streng darauf geachtet werden, daß der Uebergang von Station zu Station nach dem Gesetz des kleinsten Kraftaufwandes sich vollzieht. Kommen in einem Worte zwei gleiche Laute nebeneinander vor, so werden sie wie ein Laut gesprochen (z. B. „annehmen"). Bei Berührung homogener Laute wird die, beiden Lauten gemeinsame Bewegung nur einmal ausgelöst. So darf z. B. das Wort „abmachen" nicht silbenweise eingesprochen werden, weil der Lautcharakter des „b" im Wortganzen ein wesentlich anderer ist, als in der Silbe „ab". Hier geht der explodierende Luftstrom durch die labiale Oeffnung, dort aber bleiben die Lippen geschlossen, und die Lösung des Verschlusses vollzieht sich durch die Gaumensegelklappe in den Nasenrachenraum.

Nur wenn die ganze Feinmechanik der physiologischen Phonetik auf das sorgfältigste berücksichtigt wird, gelingt es auch bei den infolge von athetotischen Störungen hochgradig stammelnden Kindern eine deutliche und fließende Sprache zu erzeugen.

Die Sprache ist aber nicht bloß äußere Klanggeberde, sondern sie ist vor allem auch Ausdruck eines Innern, Darstellung psychischer Zustände. Darum werden die Sprechübungen schon möglichst früh an deutsamen, dem Kinde verständlichen, Begriffe seines Erfahrungsbereiches bezeichnenden Lautverbindungen vorgenommen. Durch fortwährende Association der Objektbegriffe mit den Wortvorstellungen lernt das Kind die Dinge seiner Welt bezeichnen. Die Bildersammlung von Hill und die von Walther leisten hierbei sehr gute Dienste.

Sorgsame Einbeziehung gefühlsstarker kindlicher Erlebnisse in den Unterricht einerseits, sowie die Freude des Kindes darüber, daß der Umgebung seine Gedankenäußerungen immer verständlicher werden, bewirken, daß das Interesse für die Sprache stärker anschwillt und daß seine Aufmerksamkeit sich den Vorgängen in seiner Umgebung lebhafter zuwendet. Die Intelligenz des Kindes wird mächtig angeregt, und bald ist das Kind befähigt, die Volksschule zu besuchen, um wie andere Kinder Unterricht zu erhalten."

Die nach dieser Methode von Herrn Kroiss erzielten Resultate sind überraschend gute. Bei Kindern, die ich für völlige Idioten gehalten hatte, hat Herr Kroiss die Intelligenz und Sprache so entwickelt, wie weder ich noch andere Aerzte, die die Patienten vorher behandelt hatten, es für möglich gehalten haben. Ausdauer und Geduld, Sachkenntnis und Liebe zur Sache müssen sich hier kombinieren, um das erwünschte Ziel zu erreichen. Nach dem, was ich bisher

gesehen habe, halte ich die Methode für sehr empfehlenswert und bestimmt, noch viele unglückliche Geschöpfe zu wirklichen Menschen zu machen.

### IV. Gruppe: Cerebrale Hemiplegie.

Als vierte Gruppe der spastischen Kontrakturen möchte ich die cerebrale Hemiplegie der Kinder gerechnet wissen.

Liegt auch dieser Erkrankung eine ähnliche pathologisch-anatomische Veränderung zu Grunde, wie bei der angeborenen Gliederstarre, so ist das Krankheitsbild doch so charakteristisch, daß man die Erkrankung wohl als eine besondere Form abscheiden kann.

Die Erkrankung fällt nach Uebereinstimmung fast aller Autoren meistens in die 3 ersten Lebensjahre und ist von da ab seltener. Wenn es auch congenitale hemiplegische Cerebrallähmungen giebt, so wird doch in der übergroßen Mehrzahl der Fälle die Affektion extrauterin erworben. Nach Freud wird in nahezu einem Drittel die Affektion auf eine Infektionskrankheit (Masern, Scharlach, insbesondere Syphilis) zurückgeführt. Für die Hälfte wird ein ätiologisches Moment nicht gefunden und für den Rest die Krankheit mit Schreck und Kopftrauma in Zusammenhang gebracht. Auch Heredität spielt bei einer Reihe von Autoren (Heine, Richardière, Sachs) eine Rolle. Das Kind, das bis dahin vollkommen gesund war, erkrankt plötzlich unter bald stärkeren, bald geringeren Initialerscheinungen (Erbrechen, Fieber, Konvulsionen) und zeigt danach eine hemiplegische Lähmung, die, wie der Name sagt, die eine Körperseite betrifft. Außerdem wird vielfach Aphasie, Sprach- und Intelligenzstörung angetroffen. Durch häufiges Auftreten von posthemiplegischer Chorea und Epilepsie ist die Prognose getrübt. Was nun die Lähmung anbetrifft, so werden besonders Arm und Bein, weniger das Gesicht betroffen.

Die obere Extremität ist meist stärker befallen als die untere, die im allgemeinen eine schnellere Besserung zeigt als die obere. Die Reflexe sind vielfach gesteigert, dagegen findet man selten Sensibilitätsstörungen. Anfangs ist die Lähmung eine schlaffe und erst allmählich geht sie in Kontraktion über, die aber niemals einen hochgradigen Charakter annimmt.

Besonders charakteristisch ist die Stellung der gelähmten Extremitäten: Der Arm ist an den Rumpf gedrückt; der Vorderarm steht in halber Pronation und ist gegen den Oberarm rechtwinklig gebeugt. Der Ellenbogen haftet am Körper. Die Hand ist gebeugt und ulnarwärts geneigt, die Finger mehr oder weniger in die Hohlhand geschlagen, wobei sie den Daumen überdecken. Das Bein, um ein geringes nach innen rotiert, zeigt manchmal eine leichte Beugung des Unterschenkels gegen den Oberschenkel und eine Streckung des Fußes. Dabei ist die Fußspitze nach innen gewendet, was dem ganzen Fuße den Charakter des Equinovarus verleiht. Bei der Mehrzahl der Kranken

ist die große Zehe fast rechtwinklig gegen den Metatarsus erhoben. Die Diagnose der Hemiplegie ist in der Regel beim ersten Anblick zu machen. Wenn man das Kind auf eine ebene Unterlage setzt, so wird der Arm in der oben beschriebenen charakteristischen Weise gehalten und das Knie derselben Seite liegt auf der Unterlage nicht auf.

Es ist wohl einleuchtend, daß diese Erkrankungsform dem Orthopäden bisher weniger Gelegenheit zum Eingreifen gegeben hat, da ja besonders, wie wir gesehen haben, die oberen Extremitäten ergriffen sind, die bisher außer dem Bereiche seiner Macht lagen und die Störungen in den unteren Extremitäten einer Besserung ohne jedes Mittel fähig sind.

Wir haben nun in den letzten Jahren gelernt, auch hier auf das erfolgreichste vorzugehen. Bei den Affektionen der unteren Extremität habe ich das beste Resultat erzielt durch ein kombiniertes Verfahren. Zur Beseitigung der Spitzfußstellung mache ich die Tenotomie der Achillessehne; dann lasse ich einen Schienenhülsenapparat tragen, an dem ein Beckengurt angebracht ist, so daß man bequem eine falsche Rotationsstellung des Beines korrigieren kann. An dem Schienenhülsenapparat ist ferner durch Gummizüge dargestellt ein künstlicher Quadriceps und eine künstlich den Fuß dorsal flektierende Muskulatur. Diesen Apparat tragen die Kinder 1—2 Jahre lang. Der Apparat wird in der ersten Zeit ständig getragen; später wird er abgenommen und nun ausgiebig Massage und Gymnastik verwertet, namentlich aktive Uebungen des Quadriceps und der Fußmuskeln sowie der Abduktoren des Hüftgelenkes müssen geübt werden. Man erhält auf diese Weise sehr gute Endresultate. Ich habe vor kurzem erst eine Patientin, die ich vor 5 Jahren in Behandlung nahm, gesehen und kannte dieselbe jetzt kaum wieder, so wenig bemerkte man noch von dem früher vorhandenen Leiden.

Auch die Sehnentransplantationen sind wohl berufen, bei diesem Leiden eine große Rolle zu spielen.

Am meisten Schwierigkeit boten der Behandlung bis jetzt die spastischen Erscheinungen an der oberen Extremität. Man konnte hier durch Uebungen, wie sie der Fraenkel-Leyden'schen kompensatorischen Uebungstherapie entsprechen, erzielen, daß die Finger wieder einigermaßen zum Greifen geschickt waren. Immerhin blieb das erreichbare Resultat noch weit entfernt von einer auch nur annähernden vollkommenen Wiederherstellung. In der neuesten Zeit haben wir nun hier durch die Operation der Sehnenplastik auch einen ganz erheblichen Fortschritt gemacht. Wir können jetzt die spastisch affizierten Muskeln schwächen und gewissermaßen den Ueberschuß an Energie auf die Antagonisten übertragen. So habe ich es in mehreren Fällen erreicht, daß die früher völlig unbrauchbare Hand ihre Funktionen in nahezu ganz normalen Grenzen wieder zu erfüllen vermag. Das

Nähere ist aus den Krankengeschichten zu ersehen, die ich nunmehr folgen lasse:

1. Gertrud Pr., 8 J. alt. Anamnestisch ist bekannt, daß das Kind in den ersten Lebensmonaten an Krämpfen erkrankte, die mit dem ersten Lebensjahre wieder verschwanden. Im dritten Jahre begann das Kind zu laufen, wobei die Eltern bemerkten, daß es das rechte Bein nachschleppte und den Arm stets gebeugt hielt. Dieser Zustand soll sich bis zum Eintritt in die Klinik, Sommer 1898, nicht geändert haben. Wir stellten folgenden Befund fest:

Das Kind hinkt leicht und es fällt bei oberflächlicher Betrachtung auf, daß das rechte Kniegelenk und Ellenbogengelenk immer leicht gebeugt gehalten werden und daß ferner die rechte Hand herabhängt. Eine Atrophie der rechten Seite besteht nicht. Aktive Bewegungen im Schultergelenk und Ellenbogengelenk gut ausführbar, nur kann das letztere nicht vollkommen gestreckt werden. Man fühlt dann leicht spastische Widerstände in den Beugemuskeln, das Gleiche ergiebt sich am Kniegelenk. Läßt man die Pat. den rechten Arm wagerecht halten, so hängt die Hand in Pronationsstellung herab. Die Finger können aktiv aus ihrer hängenden Lage ein wenig dorsalwärts bewegt werden. Supination der Hand ist ausführbar. Aktive Streckung der Hand ist nicht möglich.

Therapie: Massage und Elektricität, ferner wegen der bestehenden Radialislähmung Verkürzung des Extensor carpi radialis, Stellung der Hand mittels Gipsschiene in starker Dorsalflexion. Nach 4 Wochen Abnahme des Verbandes; Hand steht in normaler Stellung. Die Finger können besser gebeugt und gestreckt werden. Die Greifkraft der Hand hat zugenommen, so daß Pat. einen kleineren Gegenstand völlig festhalten kann. Auch die Haltung des Armes ist besser als vorher.

2. Carl H., 6 J. alt. Geburtsanomalien nicht vorhanden. Mit einem halben Jahre bemerkte die Mutter, daß das Kind den linken Arm gar nicht beugen wollte. Als es anfangen sollte zu gehen, fiel weiter auf, daß es das linke Bein immer nachschleifte und hinkte. Dies trat noch deutlicher hervor, als es allein zu gehen begann. Irgend eine Kinderkrankheit infektiöser Art ist der Mutter nicht bekannt. Mit 3 Jahren stellten sich ohne jede Veranlassung Krampfanfälle ein, die nach der Beschreibung der Mutter epileptisch waren und bis zum 5. Jahre anhielten. Bei der Aufnahme zeigte sich folgender Befund:

Intelligenz und Sprache ungestört. Das Kind hinkt etwas mit dem linken Bein. Die Extremitäten der linken Seite ein wenig schwächer als rechts. Der linke Arm wird in stumpfem Winkel gebeugt gehalten und kann aktiv nicht völlig gestreckt werden. Dabei treten in der Ellenbeuge die Sehnen stark hervor. Besonders Rotation im Ellenbogengelenk sehr erschwert. Der linke Arm und das Bein sind auch etwas kürzer als rechts und erscheint die linke Hand kleiner. Die Finger können völlig zur Faust geschlossen und wieder gestreckt werden. Das linke Bein wird im Kniegelenk in geringem Grade gebeugt gehalten und tritt Pat. nicht gänzlich mit der Ferse auf. Streckt man das Bein, so geht es immer wieder in leichte Beugestellung zurück. Die Dorsalflexion des Fußes ist erschwert infolge starker Anspannung der Achillessehne.

Therapie: Massage und Elektricität. Tenotomie der Achillessehne zur Beseitigung des Spitzfußes. Gipsverband. Nach 4 Wochen Abnahme desselben. Pat. tritt mit der ganzen Fußsohle auf und hat das Hinken

ein wenig nachgelassen. Der Zustand des Armes ist unbeeinflußt geblieben.

3. Nanny V., $5^1/_2$ J. alt, normal geboren; erkrankte mit 10 Monaten an Hirnhautentzündung; im Anschluß daran habe sich eine Lähmung des linken Armes eingestellt, und als das Kind anfing zu gehen, bemerkten auch die Eltern ein Nachschleppen des linken Beines. Da diese Lähmungserscheinungen anhielten, kamen sie mit dem Kinde im Sommer 1897 in die Professor Hoffa'sche Klinik, wo folgender Befund fixiert wurde:

Intelligenz herabgesetzt, die Sprache undeutlich und erschwert. Es bestand Strabismus. Der linke Arm wurde im Ellenbogengelenk rechtwinklig gebeugt gehalten und an den Rumpf angedrückt; die Finger werden zur Faust geballt und ist die Streckung sehr erschwert. Das linke Bein wird sowohl im Hüft- wie im Kniegelenk etwas gebeugt gehalten und nach innen rotiert und zeigt der Fuß eine Equinovarusstellung. Der Gang ist hinkend, mit einer Kreisschwenkung im Hüftgelenk und ziemlich unsicher.

Therapie: Massage, Elektricität, Gehübungen; darauf Tenotomie der Achillessehne. Pat. geht jetzt, wie die Mutter uns kürzlich berichtete, wesentlich sicherer und tritt mit der ganzen Fußsohle auf. Die Intelligenz soll sich gehoben haben. Am Arm keine Aenderung.

4. Janchen E., 17 J. alt, rechtzeitig geboren, ist bis zum 12. Jahre gesund gewesen; bekam mit $12^1/_2$ Jahren plötzlich eine Ohnmacht, woran sich eine Bewußtlosigkeit von 6 Stunden anschloß. Eine Ursache war nicht aufzufinden. Hereditär nicht belastet; keine Infektionskrankheit. Als das Kind gehen sollte, bemerkten die Eltern, daß es auf der rechten Seite gelähmt sei, d. h. daß es das rechte Bein nachschleppte und den rechten Arm stets gebeugt hielt. Dieser Zustand änderte sich nicht. Bei der Aufnahme in die Klinik Frühjahr 1898 bot sich folgendes Bild:

Keine Intelligenzstörungen, die Sprache etwas erschwert. Der Gang ist hinkend und wird das rechte Bein nachgezogen. Die rechte Beckenhälfte wird dabei etwas gehoben, so daß das rechte Bein in Adduktionsstellung kommt. Es wird dabei auch mit dem rechten Bein aufgestampft. Es besteht auch am rechten Unterschenkel eine Atrophie geringen Grades. Läßt man den Fuß ruhig hängen, so stellt er sich in Equinovarusstellung ein. Die Dorsalflexion des Fußes ist nur in geringem Grade möglich. Die große Zehe steht in leichter Dorsalflexion. Keine Hüft- und Kniegelenkskontraktur. Die Muskulatur des rechten Armes zeigt keinen Unterschied gegen links. Der rechte Arm wird gewöhnlich im Ellenbogengelenk in einem Winkel von 45° gebeugt gehalten, die Hand hängt wie bei Radialislähmung herab. Der Arm kann nur wenig aktiv gestreckt werden, passiv etwa bis zu 25°; dann fühlt man deutlich einen Widerstand in den Sehnen der Ellenbeuge. Der Vorderarm steht in pronierter Stellung. Die Supination ist erschwert. Hält man den Arm wagerecht, so hängt die Hand rechtwinklig herab und der Daumen steht stark adduziert, man kann sagen, in die Hohlhand eingeschlagen. Bei großer Kraftanstrengung kann Pat. zwar die Hand einen Moment gerade strecken, geht dann aber immer gleich wieder in die Hängestellung zurück. Passiv kann die Hand gut dorsal flektiert werden.

Therapie: Verkürzung des Musculus carpi radialis. Stellung der Hand in Dorsal- und Radialflexion in Gips. 3 Wochen später Massage und Elektricität. Die Hand steht zum Unterarm gestreckt; der Daumen

ist zwar noch etwas adduziert; die Hand steht noch ein wenig ulnarflektiert; im ganzen sind aber die Greifbewegungen und die allgemeine Gebrauchsfähigkeit besser geworden. Diese Operation ist bereits früher beschrieben und das Resultat dort abgebildet worden.

5. Fr. Kr., 3 J. alt. Ungefähr mit $^3/_4$ Jahren bemerkte der Vater, daß das Kind, das vordem niemals krank gewesen ist, das rechte Beinchen bei den Gehversuchen nachschleppte und den rechten Arm in rechtwinkliger Beugestellung ziemlich krampfhaft an die Brust anlegte und nur mit Mühe von derselben entfernen konnte. Da der Vater, der selbst Arzt ist, von der Behandlung mit Massage, Elektricität und Bädern keine genügenden Fortschritte sah, wurde es in die hiesige Klinik gebracht, wo bei der Untersuchung die charakteristischen Symptome einer cerebralen Hemiplegie konstatiert wurden. Hier wurde die Behandlung in derselben Weise noch längere Zeit fortgesetzt und die Tenotomie der Achillessehne wegen bestehenden hochgradigen Spitzfußes gemacht. Da aber nach Abnahme des Gipsverbandes immer noch eine leichte Spitzfußstellung bestand, erhielt das Kind noch eine Beinschiene mit Fersenzug, mit der es dann wieder entlassen wurde und ganz gut ging. Auf unsere Anfrage teilt uns der Vater über den jetzigen Zustand, ein Jahr nach der Entlassung, folgendes mit: „Zur Zeit, wenn hie und da die Schiene weggelassen wird, ermüdet das Kind zwar leicht, tritt auch zuweilen mit der äußeren Seite des Fußes auf, ebenso tritt auch wieder, wenn es nicht immerwährend aufmerksam gemacht wird, leichte Kontraktur der Achillessehne ein; es tritt also noch in geringem Grade mit der Fußspitze auf. Doch ist es im allgemeinen entschieden besser geworden. Ebenso ist auch die Muskelatrophie nicht mehr in dem hohen Grade vorhanden. Ein Nachschleppen wird kaum noch bemerkt. Dagegen läßt das rechte Aermchen noch mehr zu wünschen übrig. Es besteht immer noch eine Flexionskontraktur im Ellenbogengelenk. Auch sind die Außenrotation des Armes und die entsprechenden Koordinationsbewegungen noch ziemlich schlecht."

6. Johann H., 17 J. alt, erkrankte mit 2 Jahren an Scharlach und bekam im Anschluß daran eine linksseitige Lähmung. Die Lähmungserscheinungen gingen zwar zurück, doch blieb ein Klumpfuß bestehen, der das Gehen ziemlich erschwerte. Bei seinem Eintritt in die Klinik im Sommer 1896 zeigte der linke Arm außer einer leichten Flexionskontraktur im Ellenbogengelenk keine Abweichungen vom Normalen, dagegen trat Pat. mit dem äußeren Fußrand auf und bestand eine leichte Flexionskontraktur im Kniegelenk. Keine Intelligenz- und Sprachstörungen. Es wurde ein Redressement des Klumpfußes vorgenommen, worauf Pat. wieder mit der ganzen Fußsohle auftrat und einen wesentlich besseren Gang hatte. Heute soll Pat. ausgezeichnet gehen und sich derartig gekräftigt haben, daß er sogar größere Lasten zu tragen vermag.

Ich habe noch eine ganze Anzahl ähnlicher Fälle — im ganzen 13 — behandelt, doch dürften die angeführten Krankengeschichten wohl genügen.

Ich weise hier nochmals darauf hin, daß ein Fall, bei dem ich die Sehnentransplantation ausgeführt habe, bereits früher mitgeteilt wurde, gelegentlich der Besprechung der paralytischen Fingerkontrakturen.

### Tabes dorsalis.

Ich habe im Laufe der letzten 10 Jahre 23 Fälle von Tabes dorsalis zur Behandlung in meine Klinik aufgenommen. Die Patienten kamen durchweg zu mir in der Absicht, sich ein Stützkorsett für ihre Wirbelsäule machen zu lassen, nachdem sie von den Erfolgen der Hessing'schen Korsettbehandlung gehört hatten, oder auch nachdem sie vorher schon bei Hessing gewesen waren.

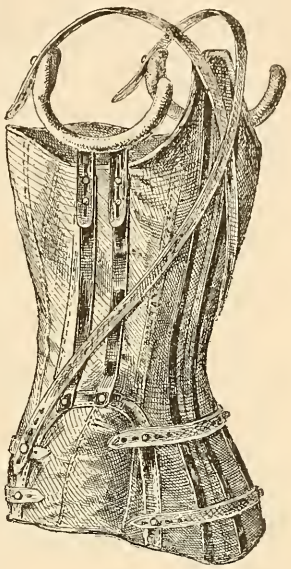

Fig. 61.

Von den 23 Fällen hatten sämtliche ausgesprochene Ataxien, einige so hochgradig, daß sie nicht mehr stehen und gehen konnten. Ich habe sämtlichen Patienten Stützkorsette anfertigen lassen, wie ich sie auch für die Skoliosenbehandlung verwerte. Das Korsett unterscheidet sich von dem Hessing'schen Korsett im wesentlichen dadurch, daß ich den Rückenteil des Stoffkorsettes aus einem Stück arbeiten lasse, so daß der Rückenteil nicht geschnürt wird (Fig. 61). So erreiche ich einen besseren Halt des Korsettes am Körper und haben mir verschiedene Patienten, die früher Hessing'sche Korsette trugen, auf das bestimmteste erklärt, sich in meinem Korsett wohler zu fühlen als im früheren ihnen von Hessing angefertigten. Die Grundlage des Korsettes bildet ein genau anliegendes, mit gutem Taillen- und Beckenschluß versehenes Korsett aus Drill. Dieses Korsett wird so gearbeitet, daß es vorn in seiner ganzen Länge zugeschnürt wird. Die Schnürung geschieht in dem Brustabschnitt mit dünnen Gummilitzen, im unteren Abschnitt mit gewöhnlichen Nesteln. Hinten liegt das Korsett, wie schon gesagt, ohne Unterbrechung der Rückenfläche glatt an. Nur durch häufige Anproben ist es möglich, ein exaktes Anpassen des Korsettes an den Körper zu erreichen. Den eigentlichen Halt bekommt das Korsett nur durch Beckenbügel und Stahlfedereinlagen für den Rumpf. Die Hüftbügel werden genau dem Verlaufe der Darmbeinkämme entsprechend gearbeitet. Die vordere Spitze des Bügels reicht bis unter die Spina ilei anterior superior, die hintere bis zu der hinteren Begrenzung des Trochanter major. An dem oberen Rand dieses Hüftbügels sind je zwei starke aus Bandstahl verfertigte Schienen zur seitlichen Stütze des Rumpfes mit Schrauben befestigt. Diese Seitenschienen tragen an ihren oberen Enden stellbare gepolsterte Armstützen. Der hintere Teil des Rumpfes erhält seine Stütze durch zwei zu beiden Seiten der Dornfortsatzlinie verlaufende, von etwas oberhalb der Spinae der Schulterblätter bis etwas unterhalb der

Verbindungslinie der beiden Trochanteren reichende starke Schienen, die an ihren oberen Enden federnd geschmiedet sind, damit sie sich elastisch auf das Schulterblatt legen und das Abstehen des oberen Korsettrandes verhüten.

Die Hauptsache ist nun die genaueste Adaption aller Schienen an den Körper. Ich lasse die Adaption stets bei leichter Suspension des Patienten ausführen. Die Konturen des Rückens erhält man dadurch, daß man etwa fingerbreite, flachgewalzte Streifen einer Mischung von $^2/_3$ Blei und $^1/_3$ Zink an den Körper anpreßt. Diese Mischung ist deshalb ausgezeichnet, weil sich die Hüftbügel bequem aus derselben biegen lassen. Nach diesen so erhaltenen Konturen werden nun die Schienen geschmiedet. So erhält man die Hauptform derselben. Die richtige definitive Form aber können sie nur dadurch bekommen, daß bei der Anprobe des Korsettes jede Schiene für sich noch einmal revidiert und nachgepaßt wird. Endgiltig werden die Schienen erst an dem Körper des Patienten selbst redressiert.

An den fixen Schienen des Korsettes sind kleine Metallknöpfe angebracht. Diese dienen zum Einknöpfen von Riemen. Zwei dieser Riemen verlaufen von den Achselstützen über die Schultern und kreuzen sich auf dem Rücken, um an den gegenständigen Hüftbügeln befestigt zu werden. Sie ziehen die Schultern zurück oder verhindern das Vorfallen derselben. Zwei andere Paare von Riemen verlaufen über dem Bauch und dem unteren Teil des Rückens, indem sie übereinander vorn und hinten an die Hüftbügel angeknüpft werden. Sie fixieren mit das Becken und verhindern das Vordrängen des Bauches.

Ein so hergestelltes Korsett ist in der That eine gute Stütze für den Rumpf und bemerke ich von vornherein, daß es im wesentlichen diese Stütze für den Rumpf ist, welche bei den Tabikern den guten Erfolg erzielt. Die gute Unterstützung des Rumpfes giebt den Patienten ein gewisses Gefühl der Sicherheit, und nur in diesem Sinne ist die Wirkung des Korsetts zu verstehen. Die Idee Hessing's, mit dem Korsett eine Extension der Wirbelsäule zu erzielen, und so die Cirkulationsverhältnisse im Rückenmark verbessern zu wollen, ist eine unrichtige, wie dies bereits E. Müller überzeugend nachgewiesen hat. Denn wie sollten wir so eine Extension erreichen? Die an den Hüftbügeln durch Seitenschienen befestigten Armstützen sind wohl imstande, um ein geringes den Rumpf von der Last der Arme zu befreien, aber nicht den Körper zu extendieren. Denn die Armstützen, die den Patienten doch niemals drücken dürfen, schon wegen der damit verbundenen Gefahr der Gefäß- und Nervenkompression, berühren die zum Rumpf gehenden Muskeln nur so wenig, daß von einer Entlastung nicht die Rede sein kann. Nehmen wir aber an, daß durch die feste

Zuschnürung des Korsettes um Brust und Bauch eine mehr oder weniger hochgradige Ausgleichung der physiologischen Krümmungen des Rückgrates erfolge. Dann würden sich die Wirbelkörper voneinander entfernen und die oberen und unteren Ränder der For. intervert. sich nähern, wodurch doch also gerade eine Kompression der Intervertebralgefäße, also eine Verminderung der Blutzufuhr eintreten würde. Ich glaube aber ebensowenig wie Müller daran, daß die geringe Lumenänderung einen Einfluß auf die Blutversorgung des Rückenmarkes haben kann. Eine Verbesserung der Blutzufuhr könnte man eher durch gewaltsame Krümmung der Wirbelsäule nach vorn erreichen, wie man ja auch thatsächlich nach solchen forcierten Bewegungen günstige Wirkung auf das Leiden beobachtet haben will. Diese so kurze Zeit andauernde Beugung des Rückgrats könnte natürlich nur durch die entstehende Dehnung des Markes den heilsamen Einfluß ausüben. Ich selbst mache keinen Gebrauch von dieser gewaltsamen Beugung der Wirbelsäule, da ich mir zu wenig Erfolg davon versprechen kann.

Es giebt also bisher nur eine Antwort auf die Frage, woher ist die günstige Wirkung des Korsettes bei den Tabikern herzuleiten? Es ist im Wesentlichen das Gefühl der Sicherheit, welches die Patienten so heilsam beeinflußt. Das Korsett vermag aber sicherlich auch sonst noch eine gewisse Erleichterung zu bringen. Unter meinen Kranken befinden sich einige, die ohne Korsett gar nicht mehr existieren können. Es erleichtert ihnen das Gehen und benimmt ihnen öfters auch die gastrischen Krisen und die Gürtelschmerzen. Ich hatte unter meinen Patienten namentlich auch einige Kollegen, von denen einer nur durch das Tragen des Korsettes in den Stand gesetzt ist, seine schwierige Landpraxis zu versehen. In einzelnen Fällen verschwand auch unter der Korsettbehandlung die Blasenlähmung. So konnte dann auch durch einige Blasenausspülungen ein langwieriger Katarrh völlig beseitigt werden. Dasselbe gilt von Mastdarmlähmungen. Ich lasse das Korsett nur am Tage tragen, nicht etwa wie bei der Skoliose auch während der Nacht. Es soll eben nur der Wirbelsäule beim Gehen den rechten Halt geben, was während der Nacht doch überflüssig ist.

Meinem Eindruck nach hat das Korsett, wie gesagt, im wesentlichen eine suggestive Wirkung auf den Patienten. Mit dem durch das Korsett gegebenen sicheren Gefühl wächst das Selbstvertrauen des Kranken; er faßt wieder neuen Lebensmut und geht energisch daran, sich auch anderen therapeutischen Maßnahmen zu unterziehen. Er fühlt, daß er wieder mehr seinen Körper beherrscht. Er giebt sich mehr Mühe, wieder zu erlernen, die Bewegungen seiner Glieder seinem Willen zu unterwerfen. So kann man dem Tabiker ein Korsett auch in dieser Hinsicht empfehlen, bevor man mit anderen therapeutischen Maßnahmen

beginnt. Denn gerade in der Weiterbehandlung der Tabiker sind wie doch so sehr abhängig von der Energie der Patienten, und unsere so langwierigen, die Ausdauer der Kranken und des Arztes so sehr auf die Probe stellenden Behandlungsmethoden werden dann eher zur Zufriedenheit beiderseits mit Erfolg gekrönt werden.

Wie bei den meisten anderen Krankheiten sollte auch bei der Tabes kein Arzt versäumen, sofort nach sicherer Diagnosenstellung die Behandlung einzuleiten, und nicht erst etwa damit warten, bis sich die Krankheitserscheinungen zu vollständiger Ataxie gesteigert haben. Denn dann ist die Prognose für Besserung des Leidens und Zurückgehen der hervorstechenden Symptome so schlecht, daß wir von einem Behandlungserfolge nicht mehr sprechen können. Die Korsette, die wir in diesen Fällen von völliger Ataxie, wo von einem Willenseinfluß des Kranken auf die Muskeln gar keine Rede mehr war, anlegten, hatten kaum eine Wirkung auf den Zustand der Patienten. Wir wiederholen daher die dringliche Mahnung an jeden Arzt, die therapeutischen Maßnahmen bei ihren an Tabes leidenden Kranken so früh wie möglich vorzunehmen.

Um eine Streckung der Wirbelsäule zu erreichen, die doch bei Tabes von so vielen Seiten gepriesen wird, suspendiere ich meine Kranken im Sprimon'schen Apparat. Im Stehen die Suspension auszuführen, halte ich deswegen für unvorteilhaft, weil der Zug bei der Streckung der Wirbelsäule in dem Moment, wo der Patient seine Beine vom Fußboden erhebt, plötzlich eine ganz andere Richtung erhält, als kurz vorher; dieser Nachteil fällt bei dem Sprimon'schen Apparate fort.

Ich möchte mich des Urteils darüber enthalten, inwieweit die Dehnung und Streckung der Wirbelsäule mittels Suspension einen günstigen Einfluß ausübt. Selbstverständlich suspendiere ich nie die Patienten, welche an Herz- oder Lungenkrankheiten oder an Arteriosklerose leiden, ebensowenig wie die, welche einmal eine Apoplexie erlitten hatten. Sonst nehme ich die Suspension neben der anderen Behandlung vor, und so vermag ich eben nicht mit Sicherheit zu entscheiden, ob diese allein schon irgendwie günstig das Leiden beeinflußt. Während der Suspension legen die Patienten ihr Korsett ab. Die ständige, wenn auch geringfügige Geraderichtung der Wirbelsäule, die wir durch das Korsett auf so bequeme Art erreichen, hat nach meiner Ueberzeugung viel bessere Wirkung auf die Krankheit, als die so kurze und gewaltsame Streckung im Apparat. Aber ich nehme diesen, wie gesagt, dennoch in Gebrauch. Hierbei soll nämlich auch die Suggestion wieder etwas zur Heilung beitragen; der Patient sieht doch, wie viel man sich mit ihm beschäftigt, daß man größere Apparate für ihn verwendet, und so soll er zuversichtlich an die günstige Wirkung glauben.

Im Gegensatz dazu habe ich mich wiederholt von der evident

günstigen Wirkung der Massage überzeugen können. Die Patienten werden am ganzen Körper massiert. Die Muskeln werden durch das Streichen und Kneten gestärkt und gekräftigt, was ja für die an und für sich schon mehr oder weniger atrophischen Muskeln der Tabiker von großem Nutzen ist. Und dann müssen besonders die Rückenmuskeln, die doch durch das Tragen des Korsettes tagsüber fast außer Funktion gesetzt werden, vor der Atrophie geschützt werden. Ich habe auch nebenher noch immer den Eindruck gewonnen, als ob auch durch die Massage die Sensibilität wieder etwas zunimmt. An die Muskelmassage schließt sich die Bauchmassage an. Denn die Beobachtung lehrt uns doch, daß der Tabiker häufig an Stuhlverstopfung leidet, wodurch bei ihm so häufig das Gefühl des Unbehagens verursacht wird. Nach der Bauchmassage haben die Patienten wieder regelmäßig offenen Leib; und dadurch verschwinden sowohl die Darmstörungen, als auch meist die Crises gastriques. Die ganze Körpermassage nimmt ungefähr 20 Minuten in Anspruch. Nach derselben fühlen sich die Patienten auch subjektiv wohler, was ja auch von großem Vorteil ist und nach jeder Massagesitzung müssen die Patienten mehrere Stunden ruhen. Selbstverständlich lasse ich die Massage immer nur durch sachkundige Aerzte ausführen.

Zu dieser Behandlung tritt nun als weiterer, sehr bedeutsamer Faktor die gymnastische Uebung hinzu. Ich befolgte schon vor vielen Jahren die Uebungstherapie, wie sie zuerst von dem verstorbenen August Schott-Nauheim angegeben worden ist. Als ich dann die Vorzüge der Frenkel'schen Methode einsah, adoptierte ich dieselbe bei der Behandlung meiner Kranken. Schließlich erweiterte ich die Behandlungsart noch durch Einführung gewisser Uebungen an Apparaten, wie sie von v. Leyden, Goldscheider und Jacob empfohlen worden sind. Wird diese modifizierte Uebungstherapie konsequent durchgeführt, so bleibt auch der Erfolg bei den einigermaßen günstigen Fällen fast nie aus. Wir erreichen dadurch, daß der Patient wieder langsam erlernt, die Bewegungen seiner Glieder seinem Willen zu unterwerfen und erzielen dadurch, daß die Funktion der untergegangenen oder unbrauchbar gewordenen Nervenfasern durch andere verwandte, vorher weniger in Anspruch genommene, ersetzt wird. Es ist klar, daß dies lange Zeit erfordert und eine große Aufgabe für den Arzt und den Patienten ist.

So wie das Korsett dem Rumpf die so wohlthuende Stütze verleiht, so leistet der Schienenhülsenapparat vorzügliche Dienste bei der Arthropathia tabidorum der unteren Extremität. Ich habe unter meinen Patienten mehrere Fälle mit dieser Komplikation, auch einige mit doppelseitiger Arthropathia. Nach meinen Beobachtungen trat diese Komplikation fast immer nur im vorgeschrittenen Stadium der Rückenmarksaffektion auf. Bei diesem Gelenk-

leiden habe ich die treffliche und prompte Wirkung der Schienenhülsenapparate erprobt. Wie bei tuberkulösen Affektionen, ist es auch hier angebracht, möglichst frühzeitig den Apparat anzulegen, nicht nur um dem Patienten wieder das Gefühl der Sicherheit beim Gehen zu verschaffen und eventuellen Verletzungen,

Fig. 62.

wie sie bei diesem schmerzlosen Gelenkleiden vorkommen können, vorzubeugen, als auch um dadurch womöglich eine Heilung oder wenigstens Stillstand der Affektion zu erzielen. Denn die Schienenhülsenapparate sind so konstruiert, daß sie dem Patienten die notwendigen Bewegungen des Beines gestatten, ohne daß die Gelenkenden völlig belastet werden. Sind die Gelenkoberflächen aber entlastet, so ist

die bestmöglichste Bedingung für die Heilung oder wenigstens für den Stillstand des Prozesses gegeben. Denn wir haben Grund, anzunehmen, daß die konstanten Reibungen der Gelenkoberflächen, durch den mechanischen Reiz zu vermehrter Knorpel- und Knochenusur und zur Proliferation führen.

Von derselben eminenten Bedeutung ist der Apparat bei den Spontanluxationen, wie man sie bei Tabikern zuweilen beobachtet und bei Spontanfrakturen. Auf jeden Fall muß auf den vortrefflichen Sitz des Apparates größtes Gewicht gelegt werden, weil er sonst mehr schaden als nützen kann. Der Apparat muß über ein vom Bein genommenes Modell verfertigt werden.

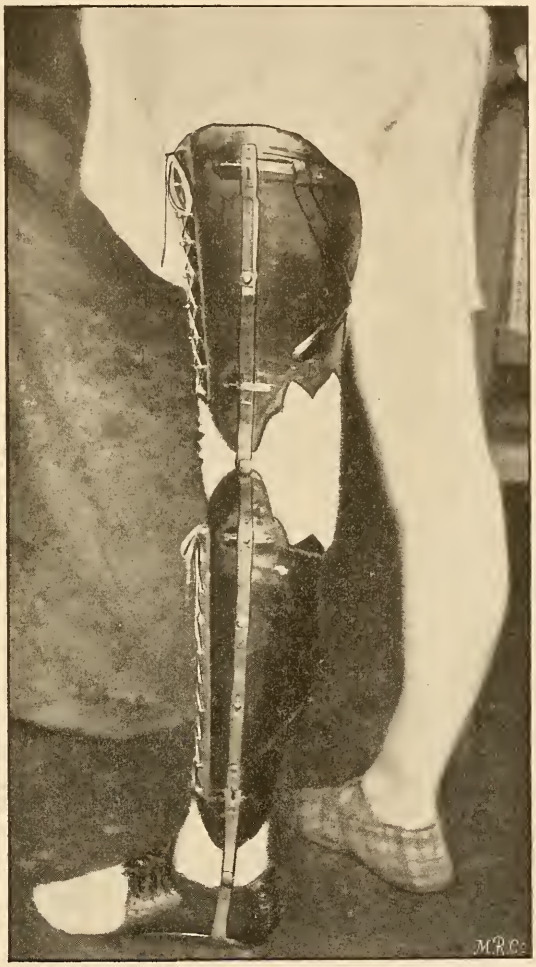

Fig. 63.

Ich bilde auf Fig. 62 und 63 einen Patienten ab, der an doppelseitiger Arthropathie des Kniegelenkes leidet und beiderseits jahrelang Apparate getragen hat. Auf der einen Seite hat sich dann der Zustand so gebessert, daß er jetzt keinen Apparat mehr auf dieser Seite zu tragen braucht.

Die Gelegenheit möchte ich aber nicht vorübergehen lassen, nochmals darauf hinzuweisen, wie wichtig es ist, daß der Arzt selbst genau über die Konstruktion der Apparate Bescheid weiß, so daß er dem Bandagisten die nötigen Anordnungen erteilen kann und nicht vollkommen abhängig von ihm ist. Anatomische und physiologische Kenntnisse sind für die Verfertigung eines gut sitzenden Apparates unerläßlich.

Die ganze Kur, die ein wohlbesonnenes Vorgehen des Arztes erfordert, kann nur von Erfolg begleitet sein, wenn auch zugleich auf die diätetische Behandlung genügende Rücksicht genommen wird. Der Patient bedarf kräftiger, guter Kost und muß möglichst von allen Aufregungen verschont werden. Er hat sehr viel Ruhe nötig und jegliche Ueberanstrengung muß sorgfältigst vermieden werden. Ich lasse daher die Patienten nach den einzelnen therapeutischen Maßnahmen jedesmal lange der Ruhe pflegen. Wird morgens die Massage ausgeführt, so ruhen die Kranken den ganzen Vormittag, und erst Nachmittag führe ich die weitere Behandlung fort. Und hierbei wird wohl acht gegeben, daß man des Guten ja nicht zu viel thue. Jede Ueberanstrengung schadet dem Patienten mehr als sie nützt!

Die nicht wegzuleugnenden günstigen Resultate von Hessing beruhen eben darauf, daß er die Tabiker nach Anlegung eines passenden Korsettes ruhen läßt, indem er ihnen die „Faulenzer" zur recht langen Ruhe anweist. Und da er außerdem seine Patienten gut „futtern" läßt, wie er sich ausdrückt, nehmen sie auch an Körpergewicht zu. Sie fühlen sich dadurch physisch wohler; und indem sie selbst beobachten, wie ihr Aussehen und ihr Allgemeinbefinden immer besser wird, wie sie stärker und kräftiger werden und an Gewicht zunehmen, steigert sich hinwiederum ihr Lebensmut, und so wirkt die gute Pflege auch suggestiv auf das Leiden günstig ein. Wir müssen uns deswegen stets vornehmen, nichts in der Behandlung zu forcieren und den Patienten stets anzuhalten, seine wiedergewonnenen Kräfte nur mit Maß auszunutzen. Welche üblen Folgen es haben kann, wenn die Patienten dagegen fehlen, das lehrt ein Fall meiner Beobachtung, wo der Patient, ein Kollege, sich einige Zeit nach eingeleiteter Kur körperlich so wohl fühlte, daß er größere Spaziergänge unternahm. Doch als er sich einmal zu viel zugetraut und nach einem größeren Spaziergang noch einen Berg bestiegen hatte, da nahmen plötzlich seine Beschwerden wieder erheblich zu, und es bedurfte erst wieder einer langwierigen Behandlung, ehe das früher erreichte Resultat wieder erzielt wurde.

Mit derselben Sorgfalt, mit der wir die Uebungen des Kranken überwachen müssen, sollen wir auch danach streben, den Tabiker vor jeder Erkältung zu schützen, da man wiederholt die Beobachtung gemacht hat, daß bei solchem Kranken irgend eine Erkältung leicht von recht bösen Folgen für seinen Zustand sein kann.

Wenn ich nun noch einmal kurz zusammenfasse, wie ich die Behandlung der Tabiker vornehme, so sehe ich zunächst besonders darauf, daß die therapeutischen Maßnahmen keineswegs einseitig durchgeführt werden und sorge dafür, daß der Patient möglichst frühzeitig in klinische Behandlung kommt. Nach Anlegung eines passenden Stützkorsettes wird vorsichtig die Massage ausgeführt, nach der dann der

Patient mehrere Stunden ruhen muß. Einen um den anderen Tag wird die Massage ausgesetzt und die Suspension vorgenommen, und am Nachmittag kommt dann eventuell die Uebungstherapie zu ihrem Recht, wobei bei der Auswahl der zur Verfügung stehenden Apparate wieder nach Möglichkeit variiert werden muß. Wir müssen nämlich bedenken, daß ein Tabiker, der in unsere Behandlung kommt, vielfach schon anderweitig Heilung gesucht hat; so kennt er schon diesen oder jenen Apparat und weiß, daß die Benutzung desselben allein keinen Nutzen bietet. Deswegen erscheint es mir immer von großem Vorteil, möglichst mit den verschiedenen uns zur Verfügung stehenden Behandlungsmethoden zu wechseln, und, wenn möglich, sich etwas nach den Wünschen des Patienten zu richten, denn der eine Patient hält mehr von dieser, der andere mehr von jener therapeutischen Maßregel, und ich habe wiederholt darauf hingewiesen, daß die Suggestion bei der Behandlung von großer Bedeutung sein kann.

Dieser streng und konsequent durchgeführte Behandlungsplan hat sich mir im allgemeinen recht gut bewährt. Es waren, wie schon gesagt, unter meinen Patienten manche recht komplizierte Fälle, Blasen- und Mastdarmlähmung, hochgradige Ataxie, starke Sehstörungen, und ich habe doch die Freude gehabt zu sehen, daß man auch noch in diesen hochgradigen Fällen einigen Nutzen bringen kann.

### Spastische Spinalparalyse (multiple Sklerose).

Die undankbarsten Nervenfälle, die ich behandelt habe, sind 4 Fälle von sogen. spastischer Spinalparalyse gewesen, Fälle, charakterisiert durch den spastischen Gang, den Tremor, das Intentionszittern, durch Sehstörungen und die scandierte Sprache.

Ich habe die Fälle monatelang mit der größten Sorgfalt mittels Massage, Gymnastik und Elektricität behandelt, habe in 2 Fällen auch Korsette probiert, habe aber nicht den geringsten Erfolg gehabt. Am wohlsten fühlen sich die Patienten dann, wenn man ihnen möglichste Ruhe verordnet.

### Myelitis transversa.

Die Aetiologie der 4 Fälle von Myelitis transversa, die ich behandelt habe, war eine verschiedene. 2 mal handelte es sich um eine Kompressionsmyelitis nach Wirbelfraktur, 1 mal um eine infektiöse und 1 mal um eine spontane rheumatische Myelitis.

Ich muß nun gestehen, daß ich anfangs wenig Hoffnung hatte, den betreffenden Patienten zu helfen, daß aber meine Erwartungen bei weitem übertroffen wurden und daß ich nach den wenigen Erfahrungen sagen kann, daß die Orthopädie auch in diesen Fällen viel zu leisten vermag.

Alle 4 Patienten litten an mehr oder weniger hochgradigen Kon-

trakturen der Extremitäten. Diese Kontrakturen beseitigte ich durch Tenotomien und nachherige Anlegung von Schienenhülsenapparaten und Stützkorsetten für die Wirbelsäule. Die Patienten litten ferner an den so lästigen und schmerzhaften Zuckungen der Muskulatur und auch diese schmerzhaften Reizzustände verloren sich völlig unter dem Tragen der Schienenhülsenapparate. Zwei der Patienten habe ich wieder dazu gebracht, daß sie ihrem Beruf wenigstens annähernd vorstehen konnten, während sie vordem jahrelang an das Bett gefesselt waren, der 3. Patientin habe ich ein erträgliches Dasein geschaffen; der 4. Patient ist, nachdem er sich sehr erholt hatte und nach Hause entlassen war, $^1/_2$ Jahr nachher an einer Pneumonie gestorben.

Ich lasse nun die Krankengeschichten folgen, die alles Wissenswerte enthalten.

1. Herr St. aus A., 19 J. alt, war als 8-jähriger Junge in einen Springbrunnen gefallen und hatte sich dabei eine Fraktur des 12. Brustwirbels zugezogen. Im Anschluß an die Verletzung war eine Lähmung beider Beine eingetreten. Es hatten sich dann allmählich hochgradige Flexions-Adduktionskontrakturen an beiden Hüftgelenken, Beugekontrakturen der Kniegelenke und beiderseitige Klumpfüße entwickelt.

Beim Eintritt in die Anstalt am 1. Jan. 1896 bot der Pat. das typische Bild einer transversalen Myelitis in der Höhe des letzten Brustwirbels. Namentlich waren sehr lästige Muskelzuckungen in beiden Beinen vorhanden.

Ich machte zunächst Gipsabgüsse von beiden Beinen, um über diese Schienenhülsenapparate anfertigen zu lassen. Nun wurden in 3 Sitzungen zunächst die Klumpfüße nach Tenotomie der Achillessehnen reduziert, dann wurden die Kniee gerade gestreckt nach vorheriger subkutaner Tenotomie der Kniekehlensehnen und schließlich wurden die Adduktorensehnen tenotomiert und die Beine in Abduktion eingegipst. Nach Verlauf von 4 Wochen waren sämtliche Kontrakturen beseitigt. Jetzt wurden die inzwischen fertiggestellten Schienenhülsenapparate angelegt. Beide Apparate wurden mit einem einfachen Beckengürtel verbunden.

Pat. gab sich selbst große Mühe mit dem Gehen und war nach dem Verlauf von etwa 2 Monaten imstande, allein mit 2 Krücken umherzugehen.

Die Apparate hatten einen außerordentlich wohlthuenden Einfluß auch auf die schmerzhaften Muskelzuckungen, die nach längerem Tragen der Apparate völlig verschwanden.

Leider wurde Pat. auf Wunsch seiner Mutter zu früh aus der Anstalt nach Hause entlassen (Juli 1896). Er starb dort nach etwa $^1/_2$ Jahre an einer interkurrenten Pneumonie.

Pat. selbst war sehr zufrieden mit dem in verhältnismäßig kurzer Zeit erreichten Resultate.

2. Herr R. aus B. war im Jahre 1891 durch einen Sturz vom Pferde verunglückt. Er hatte sich eine Verletzung der Halswirbelsäule mit extraduralem Bluterguß zugezogen und war ursprünglich am ganzen Körper, mit Ausnahme des Kopfes, gelähmt gewesen. Die Lähmung war nach und nach an den Armen und dem Rumpf zurückgegangen. Nach einem langwierigen Krankenlager, das durch außerordentlich große Druckgeschwüre

an allen Körperstellen, auf denen Pat. auflag, kompliziert war, kam Pat. anfangs Januar 1896 in unsere Anstalt. An beiden Armen bestanden Lähmungen im Gebiete des Ulnaris und Krallenstellung der Finger. Blase und Mastdarm waren noch insufficient, beide Beine standen in hochgradiger Kontrakturstellung in der Hüfte, in Knie- und Fußgelenken. Ausgebreitete Narben am Kreuzbein von den früheren Decubiten.

Pat. erhielt ein Korsett für die Wirbelsäule und Schienenhülsenapparate für die Beine. Außerdem Massage und Gymnastik, so gut es eben ging, und Elektricität. Der Erfolg der Behandlung war ein recht guter. Pat. verließ Ende Februar die Anstalt und wurde zu Hause weiter behandelt. Wie er mir jetzt nach 4 Jahren mitteilt, ist er viel mobiler geworden. Blase und Mastdarm funktionieren wieder gut. Pat. kann zwar nicht viel gehen, ist aber imstande, seinem anstrengenden Berufe (Leitung eines großen Etablissements) wieder völlig vorzustehen. Er hat wieder ganz gut schreiben gelernt. Korsett und Apparate werden nicht mehr getragen.

3. Herr M. aus G., 22 J. alt, bekam nach einem Influenzaanfalle im Jahre 1888 eine transversale Myelitis an der Grenze der Brust- und Lendenwirbelsäule. Nach langwierigem Krankenlager mit fürchterlichen Decubiten an dem Kreuzbeine, an den Fersen und den Ellenbogen wurde er zu Hessing gebracht, der ihn über mehrere Jahre in seiner Anstalt behielt und ihm über seine deformen Glieder Schienenhülsenapparate und die Wirbelsäule ein Korsett anfertigte. So konnte Pat. wenigstens wieder an zwei Krücken notdürftig gehen.

Anfangs Mai 1897 kam Pat. in einem traurigen Zustande zu mir. Beide Hüften waren in Flexions-Adduktionsstellung ankylosiert, beide Kniegelenke waren flektiert, nach hinten und außen subluxiert und in dieser Stellung völlig fixiert. Die beiden Füße standen in hochgradigster Spitzfußstellung. Die beiden Fersen waren in eine große Narbenmasse verwandelt.

Am 29. Mai 1897 brachte ich zunächst durch keilförmige Resektionen aus den Fußwurzeln beide Füße in rechtwinkelige Stellung. Nachdem dies erreicht war, machte ich Ende Juni am linken Hüftgelenk die Resektion, am rechten Hüftgelenk die subtrochantere Osteotomie zur Geradestellung der Beine. Schließlich wurde im September 1897 das rechte Knie durch eine Keilresektion gerade gestellt und das linke Knie gewaltsam gerade gestreckt.

Nachdem Pat. alle diese Operationen glücklich überstanden hatte, erhielt er Schienenhülsenapparate für die Beine und lernte in diesen verhältnismäßig rasch gehen.

Zur Zeit, 2 Jahre nach der Entlassung aus der Anstalt, schreibt mir Pat., daß er $^1/_2$ Jahr nach der Entlassung aus der Anstalt, d. h. Ende Juni 1898, die Apparate abgelegt hat und daß er nunmehr imstande ist, ohne Apparat, aber mit Hilfe eines Stockes, umherzugehen.

Pat. ist glücklich, nach einer so langen Leidenszeit ein erträgliches Los gefunden zu haben.

4. Frau G. aus U., 45 J. alt. Nach dem dritten Wochenbette entwickelte sich im Jahre 1888 ohne genügend aufgeklärte Ursache langsam eine typische transversale Myelitis im Lendenteil des Markes. Beide Beine wurden völlig gelähmt. Schließlich stellten sich hochgradige Kontrakturen der Beine in den Hüft-, Knie- und Fußgelenken ein, neben außerordentlich schmerzhaften Muskelzuckungen.

Um die Kontrakturen zu beseitigen, kam Pat. im Herbste 1897 in unsere Anstalt. Die Kontrakturen wurden durch Tenotomie der Adduktoren, der Kniekehlenmuskeln und der linken Achillessehne beseitigt. Zur Nachbehandlung kamen die Beine in Schienenhülsenapparate. Mit diesen wurde Pat. entlassen. Jetzt nach $1^1/_2$ Jahren schreibt mir Pat., daß sie mit den Apparaten sehr zufrieden ist. Die Kontrakturen sind beseitigt und die schmerzhaften Muskelzuckungen haben ganz nachgelassen. Außerordentlich segensreich haben die Tenotomien gewirkt, denn Pat. schreibt: „Mein linkes Bein, an dem die Achillessehne durchschnitten worden ist, ist tadellos. Das rechte Bein jedoch, an dem die Achillessehne nicht durchschnitten wurde, macht mir von Zeit zu Zeit noch zu schaffen".

## Spondylitische Lähmungen.

Ueber die Kompressionsmyelitis infolge von Spondylitis tuberculosa ist in den letzten Jahren eine Anzahl von Arbeiten erschienen, welche die Frage der Behandlung dieses Leidens sehr geklärt haben. Ich habe das Nähere in meinem Lehrbuch der orthopädischen Chirurgie ausgeführt und kann mich deshalb darüber an dieser Stelle kurz fassen.

Der heutige Standpunkt, den wir einer spondylitischen Lähmung gegenüber einzuhalten haben, ist folgender: Die spondylitische Lähmung hat im allgemeinen keine so schlechte Prognose, wie man dies wohl früher öfters angenommen hat. Die einschlägigen Arbeiten, die sich mit dem Schicksal der betreffenden Patienten beschäftigen, haben gezeigt, daß die spondylitischen Lähmungen oft noch nach vielen Jahren spontan zurückgehen können. Um einige Zahlen anzuführen, so beobachtete:

| | | | | | |
|---|---|---|---|---|---|
| Dollinger | unter | 15 | Lähmungen | 13 | Heilungen |
| Little | „ | 18 | „ | 13 | „ |
| Lorenz | „ | 22 | „ | 6 | „ |
| Lovett | „ | 59 | „ | 30 | „ |
| Reinert | „ | 23 | „ | 8 | „ |
| Vulpius | „ | 15 | „ | 7 | „ |

Einstimmig wird als beste Behandlungsmethode die permanente Extension angegeben. So sah z. B. Reinert bei 10 mit Extension behandelten Fällen nur einen Todesfall. Die Art und Weise, wie die Extension ausgeübt wird, ist eine verschiedenartige. In der Regel wird empfohlen, den Kopf mittels einer Glisson'schen Schwebe zu extendieren, während das Kopfende des Bettes hochgestellt wird, so daß die Körperschwere den Gegenzug darstellt. Technisch recht schwierig ist der gleichzeitige Zug am oberen und unteren Rumpfende auszuführen. Als recht brauchbare Methode hierzu möchte ich das Vorgehen von Piéchaud empfehlen. Diese Art und Weise der Extension, die an und für sich recht gut ist, hat den Nachteil, daß sie den Patienten absolut an das Bett fesselt. Sie ist daher auch nur in besonderen Fällen, namentlich bei gleichzeitigem Vorhandensein von Abscessen und bei noch florider Spondylitis, zu verwenden.

Ungleich bequemer für den Arzt und Patienten erzielt man die Extension, d. h. die Entlastung der Wirbelsäule an der kranken Stelle und damit die Beseitigung des epiduralen Druckes, durch eine fixierte Reklinationslage des Rumpfes. Um eine solche zu erreichen und festzuhalten, ist das souveräne Mittel das Lorenz'sche Gipsbett, das wir heute auf dem bekannten Schede'schen Tisch genau in der für den Patienten erwünschten Lage ohne große Schwierigkeit anzulegen imstande sind.

Von allen Seiten wird das Lorenz'sche Reklinationsgipsbett als zur Zeit bester Lagerungsapparat zur Behandlung der spondylitischen Lähmungen bezeichnet, und ich kann nur sagen, daß meine Erfahrungen mit denen von Lorenz selbst, Vulpius, Beuthner u. a. übereinstimmen.

Hat man einen Fall von spondylitischer Lähmung schon längere Zeit im Lorenz'schen Bett behandelt, stellt sich aber kein rechter Erfolg ein, nimmt im Gegenteil die Lähmung zu, beteiligt sich namentlich an derselben auch die Blase und der Mastdarm, so bleibt uns als letztes konservatives Hilfsmittel die Streckung der Wirbelsäule nach der Calot'schen Methode.

Von verschiedenen Seiten, auch von mir selbst, wurde nach dem ersten Aufkommen des Calot'schen Verfahrens mitgeteilt, daß nach dem brüsken Redressement nicht nur Lähmungen, die man früher so gefürchtet hatte, nicht eintraten, daß vielmehr Lähmungen, die vorher schon lange Zeit bestanden hatten, nach der Redression bald zurückgingen. Die weite Bresche, die nach dem Redressement in der Wirbelsäule entsteht, schafft Platz für das epidurale Exsudat, so daß der Druck auf das Mark aufgehoben oder gemildert wird.

Das ursprüngliche rohe Verfahren Calot's ist nun heutzutage völlig aufgegeben worden. Wir üben heutzutage keinen Druck mehr auf den Buckel aus, üben vielmehr nur auf dem Schede'schen Tisch eine entlastende Lordosierung der Wirbelsäule und fixieren dann die so durch die Schwere des Rumpfes allein bewirkte Entlastung der Wirbelsäule im Gipsverband. Die Entlastung aber allein genügt, um schließlich den Rückgang sonst rebellischer Lähmungen zu erzielen.

Dem konservativen Verfahren zur Behandlung der spondylitischen Lähmung gegenüber steht das operative Verfahren. Ehe wir dieses besprechen, will ich zunächst meine eigenen Erfahrungen mitteilen, die ich mit der unblutigen Behandlungsmethode gemacht habe.

Ich habe in den letzten Jahren 8 schwerere Fälle von spondylitischen Lähmungen konservativ in der geschilderten Weise behandelt. Von diesen ist ein Fall gestorben, die anderen sind geheilt worden.

Ehe ich nun die Krankengeschichten folgen lasse, möchte ich noch auf ein Hilfsmittel der Behandlung spondylitischer Lähmungen aufmerksam machen, das sich mir bei der Behandlung des Leidens sehr

bewährt hat. Es ist das ein Extensionsbett, das man in jeder beliebigen Stellung fixieren kann.

Hat man einen Patienten zu behandeln, der jahrelang im Bett gelegen hat, so macht die Gewöhnung eines solchen Patienten an das Sitzen und schließlich das Stehen große Mühe. Alle Augenblicke werden die Patienten bei solchen Versuchen ohnmächtig, sie müssen wieder horizontal gelagert werden, und so hat man große Last mit denselben. — Um diesem Uebelstande abzuhelfen, habe ich das Extensionsbett konstruiert, auf dem man den Patienten ganz allmählich wieder an die vertikale Haltung gewöhnen kann. Das Bett selbst ist so eingerichtet, daß die Liegefläche aus 3 Teilen besteht. Der oberste Teil entspricht der Länge des Rumpfes mit dem Kopfe, der mittlere Teil der Länge der Oberschenkel vom Gesäß bis zur Kniekehle, der untere Teil der Länge der Unterschenkel. Es lassen sich nun alle 3 Teile ohne Schwierigkeit feststellen, so daß dann die ganze Liegefläche um ihre Mitte als Achse gedreht und so in eine schiefe Ebene verwandelt werden kann. Außerdem läßt sich der Rumpfteil gegen den Oberschenkelteil aufrichten, während der Unterschenkelteil gegen den Oberschenkelteil sich bequem herabklappen läßt.

Das Bett (Fig. 64, 65 u. 66) ruht auf einem soliden eisernen Fußgestell mit fahrbaren Rollen, so daß es bequem transportiert werden kann, und ist mit seiner ganzen Fläche um die bereits erwähnte mit

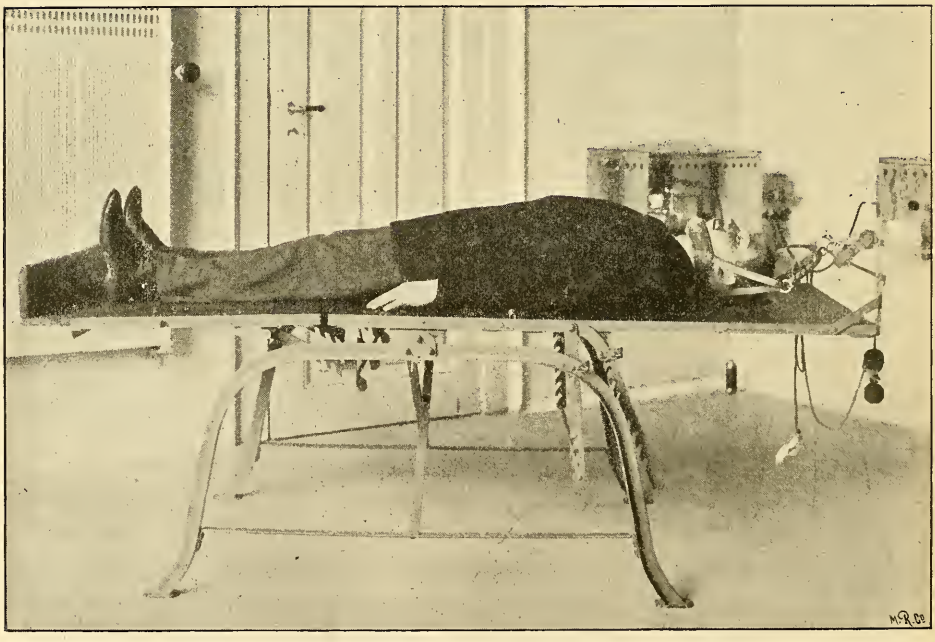

Fig. 64.

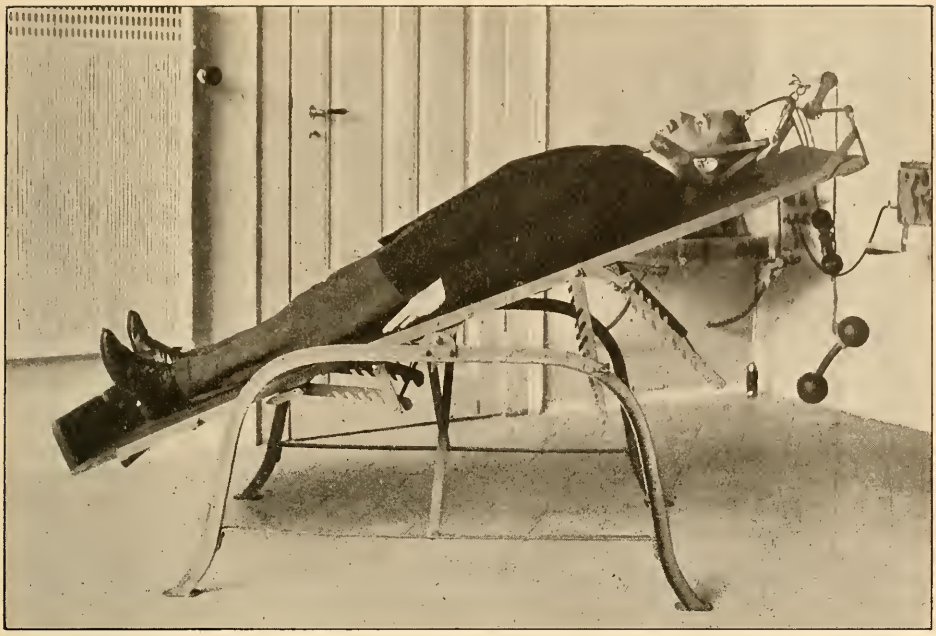

Fig. 65.

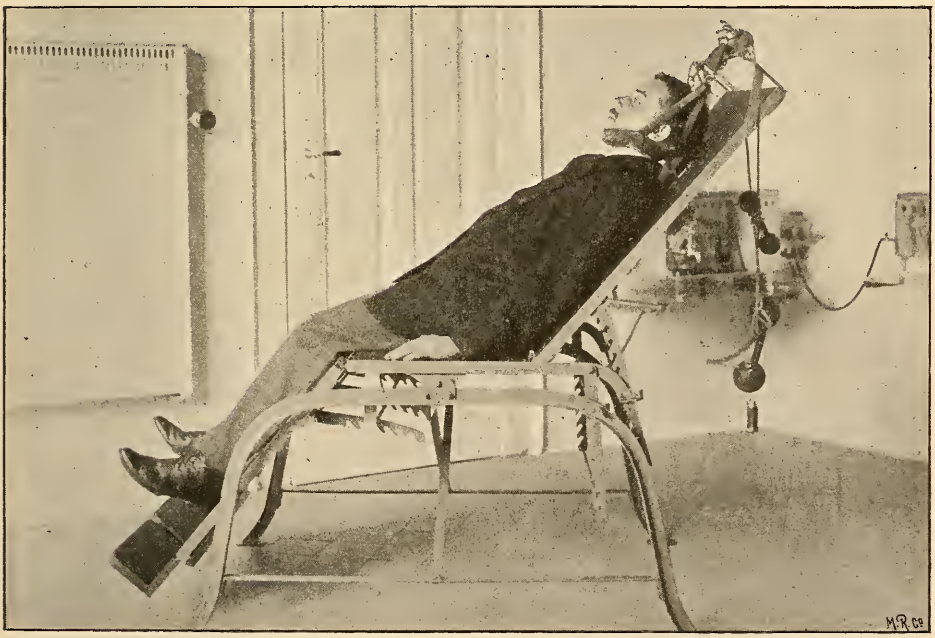

Fig. 66.

der Mittelplatte fest verbundene, im Lager sich drehende Hauptachse verstellbar. Die Vorrichtung, vermittelst deren sich der Rumpfteil gegen den Mittelteil hochstellen läßt, besteht in einer Scharniervorrichtung und einer Zahnstellvorrichtung, welche in einer zwischen den beiden hinteren Pfeilern des Fußgestelles ruhenden Querverankerung einspringt und mit einer nach Art eines Schlüssels drehbaren Zapfensicherung versehen ist, um eine unerwünschte Lagerveränderung der beiden Platten gegeneinander zu verhüten. Eine in analoger Weise angebrachte Stellvorrichtung reguliert die Drehung der feststehenden Rumpf- und Mittelplatte um die Hauptachse. Der Unterschenkelteil des Bettes besteht aus 2 Platten, von denen je eine für jedes Bein bestimmt ist und ebenfalls mittels Scharniervorrichtung mit der Mittelplatte verbunden ist. Die Stellung derselben wird wiederum durch eine einfache Zahnstellvorrichtung reguliert. Als ein Vorteil bei diesen Unterschenkelplatten ist hervorzuheben, daß jede Platte einzeln für sich stellbar und durch eine Schiebevorrichtung zu verlängern ist und so der Länge der Beine des Patienten Rechnung trägt. Ein am Fußende angebrachtes Fußbrett schließt das Bett nach unten hin ab, während eine am oberen Rande der Rumpfplatte angebrachte verstellbare Rolle die Anbringung der Glisson'schen Schwebe in jeder Lage ermöglicht. Auf das Bett kommt ein entsprechend gearbeitetes dreiteiliges Roßhaarkissen und auf dem wird nun der Patient gelagert. Durch Verwandlung des Bettes in toto in eine schiefe Ebene — dabei wird der Patient am Kopfe extendiert und stemmt sich mit seinen Füßen gegen das Fußbrett an, daß der Körper nicht herabrutschen kann — gewöhnt man den Patienten nun zunächst an die vertikale Haltung im Liegen, indem man in Etappen von mehreren Tagen das Bett aus der horizontalen allmählich in die vertikale Lage überführt. Verträgt der Patient die vertikale Lage für längere Zeit, so gewöhnt man ihn nun ans Sitzen durch Aufstellung des Rumpfteiles des Bettes, und schließlich ist, wenn die Lähmung wirklich zurückgegangen ist, der Patient in der Lage, von der aufgerichteten Stellung des Bettes aus die ersten Schritte zu versuchen. Die vorstehenden Figuren zeigen das Bett in seinen verschiedenen Stellungen, die Bilder sprechen wohl für sich selbst und bedürfen keiner weiteren Erläuterung.

Ich lasse nun die Krankengeschichten der konservativ behandelten Fälle folgen:

1. K. Z. aus R., $12^1/_2$ J. alt, aufgenommen in die Anstalt Mai 1888. Seit $1^1/_2$ Jahren Spondylitis tuberculosa des 7.—12. Brustwirbels, starke Kyphose, schlaffe Lähmung beider Beine seit 4 Monaten. Extension am Kopfe mittels der Glisson'schen Schwebe, am Becken nach unten mittels Bindenzügeln. Später Rollkissen nach Maß unter den Gibbus. Die Lähmung geht langsam zurück. Nach 5 Monaten ist sie völlig geschwunden. Pat. wird mit einem Stützkorsett nach Hause entlassen. Er ist ganz ausgeheilt. Jetzt nach 11 Jahren habe ich ihn wiedergesehen. Er arbeitet

zu Hause auf dem Felde und ist zu jeder, selbst anstrengenden, Thätigkeit fähig.

2. A. M. aus T., 5 J. alt. Schwächliches Kind in sehr elendem Zustande, aufgenommen 3. April 1893. Spondylitis tuberculosa mit Buckelbildung am Uebergange der Brust- in die Lendenwirbelsäule. Beide Beinchen sind total gelähmt, ebenso Blase und Mastdarm. Das Kind wird suspendiert und ihm ein Gipskorsett angelegt, das im Laufe der nächsten Wochen wegen Beschmutzung wiederholt erneuert werden muß. Später wird das Kind auf ein Maas'sches Rollkissen gelagert und mit diesem auf Wunsch der Eltern nach Hause entlassen. Dort werden Schmierseifeeinreibungen gemacht. Ich hatte das Kind schon aufgegeben, als es mir nach etwa $1^1/_2$ Jahren wieder vorgestellt wurde. Die Eltern hatten die Behandlung weiter fortgeführt. Die Lähmung war im Laufe von etwa 8 Monaten völlig zurückgegangen. Das Kind lernte dann wieder laufen und ist, wie ich durch briefliche Nachricht erfahren, auch jetzt noch ganz gesund.

3. Th. B. aus K., 8 J. alt, aufgenommen August 1895, Spondylitis tuberculosa der unteren Brustwirbel seit $1^1/_4$ Jahr. Starker Gibbus. Schlaffe Lähmung beider Beine seit 4 Monaten. Spontane Zuckungen in beiden Beinen. Pat. wird in ein Phelps'sches Stehbett gelagert mit Extension am Kopf und Maas'schem Rollkissen unter dem Gibbus. So wird Pat. nach Hause entlassen und stellt sich alle 2—3 Monate vor. Im Verlaufe von etwa $1^1/_2$ Jahren erfolgte Heilung der Spondylitis und der Lähmung. Zur Nachbehandlung erhält Pat. ein Stützkorsett für die Wirbelsäule.

4. E. W. aus P., 15 J. alt, aufgenommen 16. Okt. 1896. Spondylitis tuberculosa der Lendenwirbelsäule seit 2 Jahren. Spitzwinkeliger Gibbus. Pat. ist seit 4 Monaten an beiden Beinen gelähmt. Blase und Mastdarm insufficient. Pat. wird suspendiert und bekommt in dieser Stellung ein Gipskorsett angelegt. In demselben wird er horizontal in das Bett gelagert. An den beiden Beinen werden Streckgamaschen angelegt und beiderseits mit je 5 Pfd. gezogen. Die Lähmung bessert sich auffallend rasch. Schon nach 2 Wochen kann Pat. die Beine wieder bewegen. Nach Verlauf von 2 Monaten wird er nach Hause entlassen. Hier hat er sich völlig erholt und ist zur Zeit selbst zur anstrengenden Feldarbeit wieder fähig.

5. E. B., 4 J. alt, aus W. Erblich belasteter Knabe. Beginn der Erkrankung vor 2 Jahren. Mäßig kräftiger Knabe mit gesunden Lungen. Im Bereich des 6.—8. Brustwirbels ein erheblicher Gibbus von etwa 3 cm Höhe. Kein Absceß. Spina ventosa der ersten Phalanx des rechten Mittelfingers. Beide Beine spastisch völlig gelähmt. Am 19. Jan. 1897 Calot'sche Operation, die ohne jede Schwierigkeit gelingt. Sehr geringe Reaktion. Schon nach 4 Tagen wird das Rückgängigwerden der Lähmung an den Beinen bemerkt; nach 10 Tagen ist die Lähmung komplett geschwunden. Nach 2 Monaten Verbandwechsel; geringer Decubitus auf der Höhe des Gibbus, wie deutlich erkennbar, durch Perforation der Haut von innen nach außen entstanden. Abermaliger Verbandwechsel wieder nach 2 Monaten. Keine bedeutende Abmagerung zu konstatieren. Nun bekommt der Knabe ein Stützkorsett aus Stoff mit Stahlbügeln.

Jetziger Zustand, 2 Jahre nach der Operation: Der Buckel ist nahezu völlig verschwunden; anstatt desselben nur eine leichte konvexe Vor-

biegung der Wirbelsäule bemerkbar. Keine Schmerzen, kein Absceß, keine Lähmungen. Der Knabe ist völlig geheilt.

6. F. R., 14 J. alt, aus F., Oberkondukteurssohn, aufgenommen am 21. Jan. 1898.

Vorgeschichte: Pat. war von seinen Eltern gebracht mit der Angabe, daß er seit $1^1/_2$ Jahren erkrankt sei. Erst nach einem halben Jahre soll man erkannt haben, daß es sich um eine Erkrankung der Wirbelsäule handele. In letzter Zeit habe sich das Leiden bedeutend verschlimmert, so daß er fast die ganze Zeit liegend zugebracht habe. Extension oder sonstige Ruhigstellung und Entlastung ist nicht angewandt worden. Seit einem halben Jahre merken die Eltern, daß sich etwa in der Mitte des Rückens ein Buckel bildet. Eine Ursache für die Krankheit wissen die Eltern nicht anzugeben.

Pat. sieht sehr elend aus. Beim Stehen stützt er sich mit den Händen fest auf seine Oberschenkel. Gehen bewerkstelligt er auf dieselbe Weise. Er ist abgemagert, man sieht an seinem kläglichen Gesichtsausdruck, daß er Schmerzen hat. Läßt man ihn sitzend aufstehen, so bringt er das auch nur durch Aufstützen der Arme auf die Kniee fertig. Der Rücken weist einen Gibbus auf; derselbe liegt im Bereich des 6.—11. Wirbels, die Dornfortsätze des 9.—10. Brustwirbels sind auf der Höhe. Beklopfen hier sehr schmerzhaft. Pat. hält die Wirbelsäule ganz steif und sucht ängstlich jede Bewegung zu vermeiden.

In Rückenlage kann Pat. die Beine nicht gleichzeitig gestreckt erheben. Bei dem Versuch zieht er sie im Hüftgelenk und Kniegelenk gebeugt an sich, die Füße schleifen auf der Unterlage.

Puls 80. Atmung beschleunigt und hastig, nach Luft ringend. Stuhlgang angehalten, doch sonst gut. Wasserlassen normal.

22. Jan. Auf dem Schede-Tisch bei leichter Extension und Lordosierung der Wirbelsäule cirkuläres Gipskorsett von den Trochanteren bis unter die Arme.

In den folgenden Wochen befindet sich Pat. in der gestreckten und ruhigen Lage entschieden besser.

Die Parese der Beine bessert sich nicht.

20. Febr. Erneuerung des Gipskorsettes.

Das Befinden des Pat. zeigt keine Besserung in den folgenden Wochen; da sich die Parese der Beine sogar verschlimmert, wird am

15. März ein Gipsbett angefertigt vom Kopf bis zu den Unterschenkeln.

In der rechten Fossa iliaca fühlt man in der Tiefe eine wurstförmige Resistenz. Die Sensibilität an den Beinen ist herabgesetzt. Spitz und stumpf wird nicht mehr unterschieden. Lokalisiert werden die Berührungen noch richtig. Pat. kann die Beine kaum noch anziehen. Spasmen in denselben. Die Haut am Kreuzbein und an den Fersen verfärbt, beginnender Decubitus.

Pat. liegt in dem Gipsbett. Trotz sorgfältigster Hautpflege an der ganzen Hinterseite nimmt der Decubitus zu, besonders an den Fersen und am Kreuzbein. Wasserlassen nur mit äußerstem Pressen möglich, Stuhlgang angehalten, erfolgt nur auf Einläufe.

10. April. Pat. liegt mit voller Blase und kann das Wasser nicht loswerden. Nélaton. Harn sieht etwas trübe aus.

Die Beine führen gar keine Bewegung mehr aus, nur die Zehen werden noch leicht gebeugt.

So verschlimmert sich der Zustand allmählich, Pat. wird schließlich am 29. April nach Hause entlassen, wo er dann 4 Wochen später gestorben ist.

7. Th. P., 16 J. alt, aus Carlsbad, aufgenommen am 16. Febr. 1899. Pat. litt im Alter von $2^1/_2$ Jahren an Keuchhusten. Mit 3 Jahren machte er eine Kniegelenksentzündung durch, dieselbe fesselte ihn ein halbes Jahr ans Bett. Im Anschluß daran erkrankte er an einer Wirbelentzündung, wegen derer er 2 Jahre lang das Bett hüten mußte. Erst im Jahre 1889 war er ganz gesund. Das rechte Kniegelenk war in guter Stellung gerade und steif geheilt. Die Spondylitis hatte keinen Gibbus hinterlassen.

Am 4. Juli 1897 erlitt er einen Sturz vom Pferde. Fieber, Appetitlosigkeit, Erbrechen, Nackensteifigkeit. Empfindlichkeit des 1.—5. Lendenwirbels.

Er mußte 12 Wochen zu Bett liegen, erhielt dann Ende September ein Hessing'sches Korsett und war dann bis zum März 1898 wohlauf.

Am 16. März 1898 stellten sich wieder Rückenschmerzen ein, besonders vom 12. Brustwirbel bis zum 1. Lendenwirbel. Bettruhe, Extension. Bis Ende April entwickelte sich eine Parese der unteren Extremitäten und eine Anästhesie bis zur Lumboinguinalgegend.

Ende Mai wird ein leichter Gibbus konstatiert, dessen Höhe vom 10. und 11. Brustwirbel eingenommen wird. In dem folgenden Monat liegt Pat. teilweise in Extension, teilweise auf einem Rückenpolster leicht lordosiert. Er hat in der Zeit über Erytheme, Stuhlbeschwerden, Erbrechen, Kopfschmerz zu klagen. In der rechten Fossa iliaca eine deutliche Resistenz.

Im Laufe des Juni tritt allmählich eine Besserung der Motilität der Beine ein, besonders links; das rechte Bein bleibt zurück. Ende August ist die Parese fast ganz verschwunden. Von Mitte Juli bis Ende Dezember Pleuritis. In beiden Fossae iliacae eine deutliche Resistenz, rechts resistenter als links.

Anfang Januar 1899 beginnt ganz plötzlich wieder eine Parese der beiden Beine sich einzustellen. Dabei Schmerzen in der Brust, besonders rechts vom 7. und 8. Brustwirbel. Schon nach 6 Tagen, am 13. Jan. 1899, ist die Beweglichkeit der beiden Beine völlig aufgehoben. Urinentleerung sehr erschwert. Stuhl angehalten. Erbrechen.

Am 16. Jan. Anästhesie der Beine und des Unterleibes bis zum 7. Intercostalraum.

Status am 14. Febr. Pat. liegt im Bett, leicht lordosiert gelagert auf einem Polster. Blasses Aussehen, er klagt über Kopfschmerzen.

Temp. normal. Puls 100.

Die beiden Beine sind vollkommen gelähmt, er ist zu keiner Bewegung fähig. Da ihm Stuhl und Harn unwillkürlich abgehen, liegt den ganzen Tag eine Bettschüssel unter ihm.

Vollkommene Anästhesie der Beine und des Leibes vorn bis zur 6. Rippe.

Dem 10. und 11. Brustwirbel entsprechend ein leichter Gibbus, hier und am Kreuzbein leichter Decubitus.

Bei Beklopfen ist der Gibbus schmerzhaft.

Die beiden Fossae iliacae weisen in der Tiefe dem Psoasverlauf entsprechend Resistenzen auf, rechts resistenter als links.

Appetit schlecht, große Mattigkeit.

In Bauchlage und bei lordosierter Wirbelsäule Anfertigung eines Gipsbettes, vom Kopf bis zu den Unterschenkeln.

Mit diesem Gipsbett wird Pat. am 16. Febr. in unsere Klinik von Carlsbad aus überführt.

Am 24. Febr. wird auf dem Schede-Tisch bei starker Lordosierung der Wirbelsäule ein neues Gipsbett angefertigt. Nach diesem wird ein Gipsmodell hergestellt.

Bis zum 28. Juni liegt Pat. in 3 nach diesem Modell hergestellten Gipsbetten. Alle 8 Tage Umbettung und Schmierseifenbehandlung. Sorgfältigste Hautpflege.

Ganz allmählich beginnt die Lähmung zu weichen. Zuerst kehrt das Gefühl wieder. Versucht Pat. ein Bein zu bewegen, so tritt starker Fußklonus ein.

Ende Juni ist das Gefühl ganz wiedergekehrt, und Pat. kann die Füße und Zehen wieder bewegen und das linke Bein leicht erheben. Am rechten Bein hat sich eine Kniegelenkskontraktur eingestellt, das Bein liegt nach innen rotiert. Empfindung für Stuhl kehrt wieder, desgleichen für Wasserlassen.

28. Juni. Pat. wird samt seinem Gipsbett auf das oben beschriebene verstellbare Extensionsbett gelagert, auf dem er allmählich an die aufrechte Haltung gewöhnt werden soll. Stuhlgang angehalten, aber willkürlich. Wasserlassen normal.

In den folgenden Wochen zeitweise Extension nach Schede am rechten Bein.

Mitte August bekommt Pat. ein Stoffkorsett. Er kann das Bein gut bewegen, nur besteht starke, fast rechtwinklige Kontrakturstellung des rechten Kniegelenkes und starke Innenrotation des Beines, die er aktiv nicht überwinden kann. Deshalb:

Ende August Schienenhülsenapparat mit Braatz'schem Sektor. Knie wird in 8 Tagen ganz gestreckt. Pat. steht auf und lernt sehr rasch gut gehen. Zur Korrektur der Innenrotation wird der Apparat mit dem Korsett verbunden.

Heute hat Pat. keine Lähmungserscheinungen mehr, er ist den ganzen Tag außer Bett, hat guten Appetit, fühlt sich überhaupt sehr wohl.

8. L. K., 6 J. alt, aus Parkstadt, aufgenommen am 27. Juli 1899.

Pat. stammt aus einer gesunden Familie; 3 Geschwister sind gesund. Erkrankt im Alter von 2 Jahren mit Rücken- und Leibschmerzen und allgemeinem Unbehagen. Die Erkrankung wurde erst nach $^3/_4$ Jahren erkannt, als im Rücken Buckelbildung eintrat. Er lag dann fast 2 Jahre im Bett mit vorübergehender Extension am Kopf. Er kam körperlich dabei herunter, der Buckel vergrößerte sich immer mehr. Seit etwa $1^3/_4$ Jahren ist er frei von Schmerzen. Der Gibbus sei noch etwas in der Zeit gewachsen, geben die Eltern an, und mit dem Gehen sei es, besonders im letzten halben Jahre, immer schlechter geworden, so daß er zuletzt mehr und mehr liegen mußte.

Befund: Das Kind sieht recht elend aus, es sitzt auf dem Sofa und stützt sich dabei mit beiden Händen auf seine Kniee. Schmerzen sollen nirgends bestehen. Typischer Habitus der spondylitischen Kinder. Mächtiger Gibbus. Derselbe reicht vom 6. Brust- bis zum 1. Lendenwirbel, die Höhe desselben ist eingenommen vom 7.—10. Brustwirbel. Der Umfang der Brust, über der Höhe des Gibbus und dem Processus ensiformis gemessen, beträgt $57^1/_2$ cm, dabei ist der ganze Knabe nur 96 cm hoch.

Stehen ist dem Pat. vollkommen unmöglich, beim Versuch knickt er zusammen. Bei Rückenlage ist Pat. nicht imstande, die Beine einzeln oder zusammen gestreckt zu erheben. Er kann dieselben eben noch in den Hüftgelenken anziehen, die Fußsohlen bleiben auf der Unterlage kleben. Sensibilitätsstörungen beider Beine. Wasserlassen und Stuhlgang sind in Ordnung. Leber und Milz vergrößert. Lungen und Herz zeigen nichts Besonderes.

28. Juli. Pat. wird auf dem Schede-Tisch in Bauchlage mäßig an Kopf und Füßen extendiert. Der Rumpf schwebt frei, die Wirbelsäule kommt in Lordose. Der Gibbus gleicht sich recht gut durch Lordosierung des supra- und infragibbösen Segmentes aus, außerdem flacht sich der Gibbus selbst etwas ab. In dieser lordosiert gestreckten Stellung Anlegung eines Gipskorsettes mit guter Polsterung. Longetten rechts und links, oben und unten vom Gibbus. Verband reicht, sich fest anschmiegend, von den Trochanteren bis ganz hoch in die Achselhöhlen.

Pat. wird in Rückenlage gut gelagert. Absolute Bettruhe.

Schon vom 3. Tage ab ist eine Besserung zu konstatieren. Pat. giebt wieder prompt die Stellen an, wo man ihn mit Watte berührt, unterscheidet spitz und stumpf. Auch die Bewegungsfähigkeit nimmt zu.

10. Aug. Pat. kann die Beine wieder einzeln in Rückenlage erheben.

24. Aug. Pat. hat sich im ganzen erholt. Sieht wohler aus; ißt tüchtig und verlangt aufzustehen. Verbandwechsel: Auf der Höhe des Gibbus ein zweimarkstückgroßer Decubitus. Auf dem Schede-Tisch in analoger Weise ein neuer cirkulärer Gipsverband; Schutz des Decubitus durch umgelagerte Longetten.

4 Tage später steht Pat. auf und geht umher.

15. Sept. Neuer Gipsverband. Decubitus noch zehnpfennigstückgroß. Pat. befindet sich seitdem ausgezeichnet. Er geht und steht, spielt und ist vergnügt. Lähmung ganz gehoben.

Ende Oktober Anmessung eines Stoffkorsettes.

Der konservativen Behandlung der spondylitischen Lähmungen steht die operative gegenüber. Die Idee der operativen Behandlung ist die, durch Entfernung der Wirbelbogen direkt eine Druckentlastung des Rückenmarkes herbeizuführen. Die Laminektomie ist an sich bei richtiger Technik keine zu schwierige Operation, die Dauerresultate der Operation sind aber nicht ermutigend. Einmal ist die Mortalität eine recht große, nahezu 50 Proz., und dann erfolgen sehr häufig auch nach anfangs geglückter Operation Recidive. Wachenhusen, dem wir eine ausführliche Statistik verdanken, will die Operation nur dann ausgeführt wissen, wenn bei bestehender Wirbelkörpercaries die Störungen der Sensibilität, der Blase und des Mastdarmes zunehmen, wenn die Lähmung dabei nicht allzulange besteht und orthopädische Maßnahmen versagt haben. Es darf daher nicht vorhanden sein: ausgebreitete Tuberkulose, schwerer Decubitus und schlechter Allgemeinzustand. Als Befürworter der Operation ist in allerletzter Zeit auf Grund seiner Erfahrungen Trendelenburg aufgetreten. Nach Trendelenburg ist die Operation nicht auszuführen, solange noch eine floride Spondylitis besteht. Dagegen vermag sie gute Resultate zu erzielen bei älteren

Fällen, bei denen die Spondylitis ganz oder nahezu ganz abgelaufen ist.

Ich selbst habe nur einmal bei bestehender Wirbelkörpertuberkulose die Laminektomie ausgeführt. Der Fall ist ungünstig verlaufen. Ich führe ihn hier nur kurz an, ausführlicher ist er beschrieben in der Dissertation von Gustav Brunner (Würzburg 1895).

Frau B., 53 J. alt, Hebamme, bekam vor $1^1/_2$ Jahren Seitenschmerzen und danach bestimmte lokalisierte Schmerzen zwischen den Schulterblättern, woselbst sich nach einigen Monaten eine Geschwulst bemerkbar machte. Zugleich allmählich fortschreitende Lähmung beider Beine. Bei Incision der Geschwulst entleert sich eine Menge Eiter.

Status: Anämische Person mit gutem Fettpolster. Am Kreuzbein einige markstückgroße Decubitusgeschwüre. Die unteren Extremitäten vollständig gelähmt. Sensibilität bedeutend herabgesetzt an der ganzen unteren Körperhälfte vom unteren Rippenbogen abwärts. Sämtliche Reflexe gesteigert. Berührung und Bewegungen der unteren Körperhälfte mit Schmerzen verbunden. In der Höhe des 6. Brustwirbeldornfortsatzes eine Fistel, deren Sondierung auf rauhen Knochen führt.

Der Urin fließt spontan ab. Stuhlgang äußerst träge.

Diagnose: Wirbelcaries und Kompression des Rückenmarkes.

4. März 1893 Operation: Schnitt durch die Fistel. Abtragung der erkrankten Wirbelbogen und Eröffnung des Rückgratkanales. Abtragung aller erkrankten Knochenteile und der graublauen schwammigen Membranen im Epiduralraum. Dabei Freilegung der Pleura an einer Stelle. Ausspülung der Wunde mit schwacher Sublimatlösung. Wundhöhle mit Jodoformgaze tamponiert.

Primäre Wundheilung, doch keine Besserung der Lähmungserscheinungen. Auch Korsettbehandlung ohne Erfolg. Es bildet sich ein Gibbus der Lendenwirbelsäule.

Pat. wird auf ihren Wunsch in ihre Heimat entlassen und ist dort bald gestorben.

## Zur Lehre der „Dystrophia muscularis progressiva“ Erb.

In die Lehre der progressiven Muskelatrophie hat die Erb'sche Einteilung Klarheit gebracht. Wir haben nach Erb zu unterscheiden:

1) Eine spinale Form der progressiven Muskelatrophie, die sogenannte Amyotrophia spinalis progressiva (Duchenne-Aran).
2) Eine myogene Form, die Dystrophia muscularis progressiva, bei der wir wiederum zwei Unterarten trennen:
   a) die juvenile Muskelatrophie;
   b) die Pseudohypertrophie der Muskeln.

Ich habe von der Dystrophia musculorum progressiva 6 Fälle in Behandlung gehabt und da ich einigen der Patienten wenigstens einigen Nutzen habe bringen können, seien die Krankengeschichten hier angeführt.

Fall 1. Anamnese: Aug. G., 8 Jahre alt. Pat. hat mit 3 Jahren Scharlach und mit 5 Jahren Masern durchgemacht. Als Kind war er sehr kräftig und gesund. Mit $1^1/_2$ Jahren fing er zu gehen an, ohne

daß damals etwas Abnormes bemerkt wurde. Erst mit 4 Jahren sah man ohne jede weitere merkbare Veranlassung Schwäche der unteren Extremitäten eintreten, die langsam sich weiter entwickelte bis zum jetzigen Zustande. Die bisherige Behandlung bestand in Elektricität, Massage (Tapotement), ferner bekam er Injektionen in die Oberschenkel; womit, weiß die Mutter nicht anzugeben. Diese Behandlungsweise wurde 5—6 Wochen ohne jede Veränderung fortgesetzt.

Status praesens: Gut gewachsener Knabe mit müdem Gesichtsausdruck; Hutchinson'sche Zähne; Wadenmuskulatur scheinbar auffallend stark, ebenso Quadratus lumborum, Deltoides und Biceps brachii. Die genannten Muskeln sind jedoch schlapp und fühlen sich stellenweise an wie ein Lipom. Die Leistungsfähigkeit derselben ist bedeutend herabgesetzt und zwar meist in den unteren Extremitäten. Der Knabe geht wie ein Pat. mit angeborener beiderseitiger Hüftgelenksluxation und hat eine starke Lordose der Lendenwirbelsäule. Er fällt sehr leicht, besonders beim Aufwärtssteigen der Treppen. Soll er etwas vom Boden aufheben, so klettert er mit der freien Hand am Bein herauf und windet sich mit dem Oberkörper im Becken nach oben; ohne sich anzuhalten, bringt er es nicht fertig. Ebenso unbeholfen dreht er sich von der Rücken- in die Bauchlage.

Fibrilläre Zuckungen fehlen; die Erregbarkeit der Muskeln für beide Ströme herabgesetzt; Entartungsreaktion ist nicht nachweisbar.

Die Haut ist besonders über dem Oberschenkel und den Waden gespannt, nicht cyanotisch. Die Waden messen 25 cm im Umfange. Am Anfang der Behandlung Patellarsehnenreflexe erloschen; Sensibilität in den Waden etwas gesteigert, sonst unverändert. Psyche etwas gestört. Pat. stößt beim Sprechen mit der Zunge an; scheint etwas imbecill. Die eingeleitete Behandlung durch Massage und Heilgymnastik war ohne jeden Erfolg.

Fall 2. Anamnese: J. Sch., geb. am 11. Aug. 1889. Pat. war immer gesund und kräftig; als Kind soll sie ziemlich viel geschrieen haben und unruhig gewesen sein. Erst mit $2^1/_2$ Jahren lernte sie laufen, konnte aber nie wie andere Kinder auf dem Boden herumkriechen. Ihr Gang war von Anfang an immer unsicher; doch glaubte man, weil sie schon damals ziemlich dick war, daß sich derselbe mit der Zeit bessern würde. Kinderkrankheiten hat sie nicht gehabt; im Alter von 3 Jahren war sie einige Zeit sehr hinfällig und schwach, ohne daß sich etwas Genaueres nachweisen ließ. Der Zustand soll länger angehalten, und Pat. leicht gefiebert haben. Bei erneuter, genauerer Untersuchung konstatierte der Hausarzt tief im Hals einen Absceß, nach dessen Eröffnung sich der Zustand rasch besserte. Außer leichten Erkältungen war Pat. nie ernstlich krank.

Es fiel auf, daß Pat. immer den Mund offen hielt und durch denselben atmete. Ein Spezialarzt diagnostizierte bei ihr adenoide Wucherungen im Nasenrachenraum und entfernte dieselben in 2 Sitzungen; sie war damals 6 Jahre alt.

Da sich der wackelige Gang nicht besserte, wurden zur selben Zeit zwei hervorragende Spezialärzte für Nervenkrankheiten und für Chirurgie konsultiert, welche sich dahin aussprachen, daß das Kind an Muskelschwund leide, und nichts dagegen gethan werden könne. Da sie mit beiden Füßen nach außen umknickte, wurden Stützschienen für die beiden Fußgelenke angefertigt. — Wie schon früher, war auch jetzt noch der Oberkörper sehr fettreich, während die unteren Extremitäten einen mehr

schwächlichen Eindruck machten. Pat. litt immer sehr an Verstopfung, was auf die geringe Bewegung geschoben wurde. Nachdem damals die ersten Zähne verloren waren, soll es über ein Jahr gedauert haben, bis die zweite Dentition eintrat. Auf den Rat des Hausarztes besuchte Pat. ein Jahr lang ein Zander-Institut, außerdem wurde sie 3 Monate lang täglich massiert, ohne daß sich eine Besserung zeigte. Im Alter von 8 Jahren wurde sie nach Göggingen zu Hessing gebracht; derselbe fertigte für sie ein Korsett und Schienenhülsenapparate für beide Beine, die Pat. ein Jahr lang trug. Der Zustand der Pat. hat sich dadurch immer mehr verschlechtert. Eine Schule hat Pat. bisher nicht besucht, sondern nur ganz wenig Privatunterricht genossen.

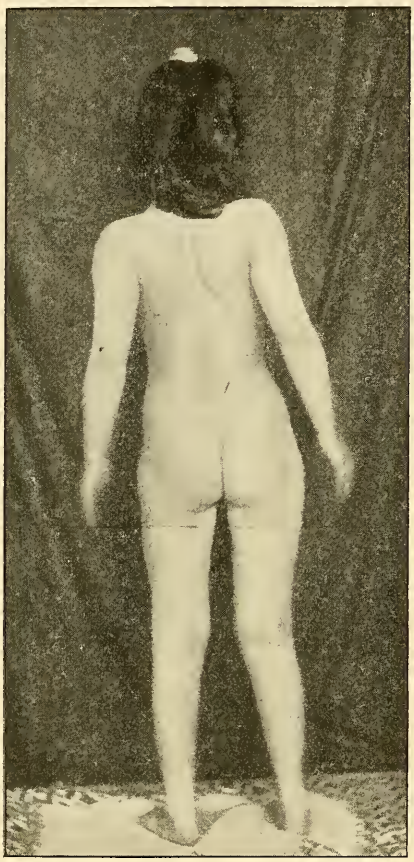

Fig. 67.

Die Eltern der Pat. sind gesund, desgl. die beiden Geschwister: ein Bruder von 5 Jahren und eine Schwester von 12 Jahren. Auch bei den weiteren Anverwandten ist niemals ein Leiden ähnlicher Art vorgekommen.

Pat. wird in die Anstalt aufgenommen am 13. Okt. 1898. Es ergiebt sich bei der Aufnahme folgender Status praesens: 9 Jahre altes Mädchen (Fig 67) von sehr gesundem Aussehen mit sehr stark entwickeltem Panniculus adiposus; ihr Gewicht beträgt 80 Pfund. Das Kind ist für sein Alter sehr entwickelt, besonders die Mammae und die Regio pubis schon vollkommen ausgeprägt; nur die Hände machen einen mehr zarten Eindruck. Sie zeigt ein heiteres Temperament, während die Intelligenz im Verhältnis zum Alter etwas zurückgeblieben ist. An den inneren Organen ist nicht Abnormes nachzuweisen. Puls zwischen 70 und 80 Schlägen in der Minute, Atmung an und für sich normal, nur holt sie noch immer meist durch den Mund Luft und schnarcht nachts häufig. Appetit ist nicht übermäßig, aber gut; Wasserlassen in Ordnung. Stuhlgang meist etwas angehalten, so daß mit Klystieren oder Abführmitteln nachgeholfen werden muß.

Pat. ist nicht imstande, allein zu stehen oder zu gehen; läßt man sie sich setzen, so sinkt sie nach vorn zusammen; zur Erde bücken oder aufstehen von dem Stuhl oder Sofa ist vollkommen ausgeschlossen. Unterstützt man die Pat. und fordert sie auf, sich zu bücken, so stützt sie sich mit den Händen auf ihre Oberschenkel; würde man sie loslassen, fiele sie zu Boden.

Im allgemeinen fühlt man bei der Prüfung der Muskelkraft, daß die Muskulatur geschwächt ist, und zwar besonders ein gewisser Teil derselben. Die Muskulatur des Mundes ist gut erhalten, Beschwerden beim Essen bestehen nicht; nur kaut sie etwas langsam. Der Musculus orbicularis ist etwas geschwächt, doch kann Pat. den Mund noch ein wenig zum Pfeifen spitzen. An den Rachenorganen und der Zunge alles normal; Geruch und Geschmack, Gehör und Sehen normal; auch der Augenhintergrund ist nicht abnorm, desgleichen besteht keine Gesichtsfeldeinschränkung. Die Hals- und Nackenmuskulatur ist verhältnismäßig kräftig, die Musculi cucullares sind geschwächt, aber noch gut wirksam. Ebenso verhält es sich mit der Oberarm- und Vorderarmmuskulatur; die Muskulatur der Hand und der Deltoidei ist recht gut wirksam. Die langen Rückenmuskeln sind sehr schwach, ebenso sind der Latissimus dorsi, die Serrati antici und postici, der Pectoralis major und minor sehr atrophisch; die Bauchmuskulatur ist gut erhalten. Die Kraft der Glutaei ist geschwächt; besonders wenig wirksam sind der Ileopsoas und der Quadriceps. Betont muß noch werden, daß die linke untere Extremität der rechten an Kraft überlegen ist; bei den Armen ist diese ungefähr gleich.

Läßt man die Pat. in Rückenlage die Beine erheben, so kann sie dies nur sehr mühsam und dadurch, daß sie die Beine stark adduziert, nach innen rotiert und dann schräg nach innen und oben erhebt. Abduktion und Adduktion der Beine ist gegen mäßigen Widerstand ausführbar; überhaupt ist die Unterschenkelmuskulatur verhältnismäßig gut erhalten. Im allgemeinen ist zu bemerken, daß man beim Ansehen der Pat. den Eindruck hat, daß es sich um ein sehr kräftiges Mädchen handle; einmal täuscht dies, wie schon gesagt, das starke Fettpolster vor, außerdem fühlen sich die stellenweise ziemlich dicken Muskelbäuche schlaff und weich an. Auch bei der stärksten Kontraktion bleibt in einem großen Teile der Muskeln eine große Weichheit bestehen; ausgenommen sind davon besonders die Nackenmuskulatur, die Deltoidei und die Unterschenkelmuskeln außer den Beugern des Unterschenkels.

Bei der elektrischen Untersuchung ergiebt sich, daß die Muskeln auf beide Stromarten bei direkter und indirekter Reizung reagieren; allerdings ist die Erregbarkeit entsprechend dem Fettpolster und dem atrophischen Zustande der Muskeln herabgesetzt. — Die Sensibilität ist am ganzen Körper normal; Fußsohlen- und Bauchdeckenreflexe sind erhalten; Patellar- und Achillessehnenreflexe fehlen dagegen. Zu bemerken ist noch, daß der rechte Fuß der Pat. noch immer nach außen umknickt; sie erhält daher eine Stahlsohle mit einer Schiene, die nach oben die Waden umgreift.

Nachdem allgemeine Körpermassage sowie auf Kommando ausgeführte Bewegungen etwa 10 Wochen hindurch in Anwendung gekommen waren, konnte folgender Status erhoben werden:

Im Aeußeren der Pat. hat sich in der Zeit wenig verändert; an den Oberschenkeln und den Glutäen ist der Fettansatz etwas geschwunden; im ganzen hat Pat. allerdings nur $1^1/_2$ Pfund abgenommen, trotz ziemlich streng durchgeführter Diät und geringer Wasserzufuhr. Pat. ist im ganzen kräftiger und leistungsfähiger geworden. Stehen macht ihr keine Schwierigkeiten; Pat. geht zur Zeit mit einem Stock in der linken Hand ohne zu große Ermüdung 50 Schritte hintereinander, ruht sich dann 3 Minuten aus und macht denselben Weg noch einmal. Auch ohne Stock kann Pat. sich bereits einige Schritte fortbewegen. — Was die einzelnen mit ihr täglich angestellten gymnastischen Uebungen betrifft, so werden dieselben allesamt viel energischer und ausgiebiger ausgeführt. Besonders ist zu

bemerken, daß sich die Pat. jetzt ziemlich leicht aus halbliegender Stellung zum Sitzen aufrichten kann. Die Beine werden in Rückenlage viel kräftiger und andauernder um die entgegengeführte, hochgehaltene Hand im Kreise herumgeführt; allerdings ist zu bemerken, daß Pat. noch immer dabei die Beine etwas im Hüftgelenk nach innen rotiert, um so dem noch am schwächsten gebliebenen Quadriceps nachzuhelfen. Auch die Uebungen der Arme werden bei weitem besser ausgeführt als früher. Palpiert man die einzelnen Muskelbäuche, so kann man bei allen, besonders den geschwächt gewesenen, eine Volumenzunahme konstatieren; so fühlt man z. B. jetzt durch die Fettschicht am Oberschenkel hindurch die Bäuche des Quadriceps, und zwar besonders den Rectus und Vastus externus. Bei den Kontraktionen derselben sieht man sie samt der darüber liegenden Fettschicht sich reliefartig abheben. Die ganze Arm- und Schultergürtelmuskulatur hat gleichfalls an Kraft und Ausdauer zugenommen, besonders ist dabei der Pectoralis major hervorzuheben.

Pat. wird nach 2—3-wöchentlicher Unterbrechung der Massagekur wieder in die seitherige Behandlung eintreten, da sich herausgestellt hat, daß sie dabei die besten Fortschritte gemacht hat.

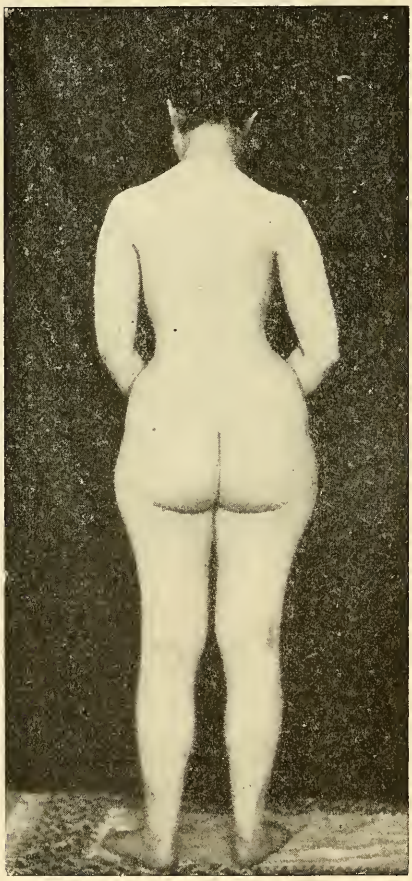

Fig. 68.

Fall 3. Anamnese: M. R., 37 J. alt. Die Mutter der Pat. soll nach deren Geburt über große Schmerzen in den Beinen geklagt haben und am Wochenbettfieber am 3. Tage gestorben sein. Eine ältere Schwester hat dasselbe Leiden wie Pat.; ein Bruder hat eine kolossal entwickelte Muskulatur, jedoch eine wahre, keine Pseudohypertrophie. — Pat. war zart und schwächlich nach der Geburt, lernte jedoch rechtzeitig im ersten Jahre das Laufen; sie wuchs wie ein normales Kind heran; die Menses traten mit dem 12. Jahre ohne Beschwerden ein. Mit 15 Jahren fühlte sie eine Schwäche in den Beinen, besonders beim Berg- und Treppensteigen; die Krankheit schritt sehr langsam fort, so daß Pat. später nicht mehr ohne Stütze aufstehen konnte. Mit 24 Jahren heiratete Pat.; die Ehe blieb jedoch kinderlos. Der Zustand wurde dann immer schlechter, die Zunahme der Schwäche wurde eine größere, so daß sie jetzt auch nicht mehr allein aufstehen konnte, wenn sie sich hingesetzt hatte. So hat sich der Zustand in den letzten 2 Jahren peu à peu verschlimmert. Der Stuhl ist angehalten; im Anschluß an eine verordnete Kur von Moorbädern stellte sich Herzklopfen ein.

Status praesens: Eine gracile Frau, deren Oberkörper vollständig normal gebaut ist. Betrachtet man die Figur jedoch von vorn und hinten, so fällt es sofort in die Augen, daß, vom Becken anfangend, der untere Teil des Körpers außerordentlich viel voluminöser erscheint als die obere Hälfte (Fig. 68). Der gracile Oberkörper hebt sich vollständig von dem breiten Untergestell ab; der Unterschied zwischen Unter- und Oberkörper ist deshalb so augenfällig, weil das Becken außerordentlich verbreitert erscheint. Die beiden Gesäßhälften springen als mächtige Wölbungen hervor; ebenso erscheint der Oberschenkel, besonders in seinem oberen Drittel, die Unterschenkel hauptsächlich an den Waden mächtig hypertrophiert. Palpiert man jedoch die betreffenden Teile, so zeigt es sich, daß die Hypertrophie nur eine scheinbare ist; man fühlt mächtige Fettschichten und hat Mühe, unter diesen die einzelnen Muskeln herauszupalpieren.

Versucht die Pat. zu gehen, so schwankt sie dabei; versucht sie auf einem Beine zu stehen, so fällt das Becken nach der entgegengesetzten Seite herunter, wie dies ebenfalls bei der angeborenen Hüftgelenksluxation der Fall ist infolge Schwäche des Glutaeus medius (Trendelenburg'sches Symptom). Fordert man die Pat. auf, Kniebeuge zu machen, so ist ihr dies unmöglich; versucht sie es, so klappt der Körper zusammen wie ein Taschenmesser, indem der Oberkörper mit einem plötzlichen Ruck auf die Erde saust. Sehr schwierig gestaltet sich das Aufstehen, wenn Pat. sitzt. Um aufzustehen, wälzt sie ihren Körper auf die Seite herum, um auf der Unterlage eine Stütze zu gewinnen, stützt sich dann auf dieser mit den Armen und hebt sich so allmählich in die Höhe. Ebenso ist es Pat. unmöglich, sich auf eine Chaiselongue zu legen; sie legt sich in der Weise hin, daß sie mit der Hand das Bein auf die Unterlage hebt. Liegt Pat. auf dem Rücken, so vermag sie das Hüftgelenk aktiv zu beugen, vermag jedoch nicht, das gestreckte Bein in die Höhe zu heben. Sitzt die Pat., so vermag sie mit großer Anstrengung das Knie zu strecken; die Streckung ist jedoch keine vollständige. Die Bewegungen des Fußes gehen nach allen Richtungen hin in normaler Weise vor sich. Liegt Pat. auf der Seite, so vermag sie ihr Bein nur ganz wenig von der Unterlage aus seitlich in die Höhe zu heben.

Die elektrische Untersuchung ergab, daß die Muskeln auf faradischen und galvanischen Strom bei direkter und indirekter Reizung normal reagierten.

Nach einer einige Monate lang durchgeführten Behandlung ist folgender Befund zu erheben: Es ist zu konstatieren, daß die Muskeln des Oberschenkels entschieden kräftiger geworden sind; während man bei Beginn der Behandlung kaum etwas von Muskelbäuchen fühlte, lassen sich jetzt die einzelnen Muskeln des Quadriceps durchaus exakt abpalpieren. Bei der Massage fühlt man, wie die einzelnen Muskelgruppen unter den Fingern hergleiten. Weiterhin ist eine entschiedene Besserung auf dem Gebiete der Verdauungsorgane zu verzeichnen; während früher der Stuhl nur durch Eingießungen zu erzielen war, erfolgt jetzt spontane Stuhlentleerung. Der Gang der Pat. ist bedeutend besser geworden: während sie vor dem Eintritt in die Klinik kaum 10 Minuten gehen konnte, bringt sie es jetzt $^3/_4$ Stunden fertig. Die vermehrte Kraft zeigt sich dadurch, daß der Quadriceps bei der Kontraktion die Patella spontan in die Höhe zieht. In sitzender Haltung vermag Pat. ihren Unterschenkel vollständig zu strecken, ebenso in Seitenlage die Beine in die Höhe zu heben, während

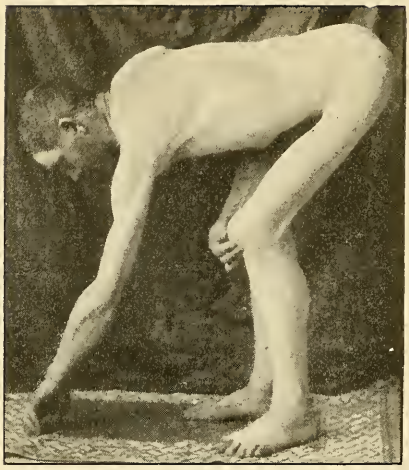

Fig. 69.

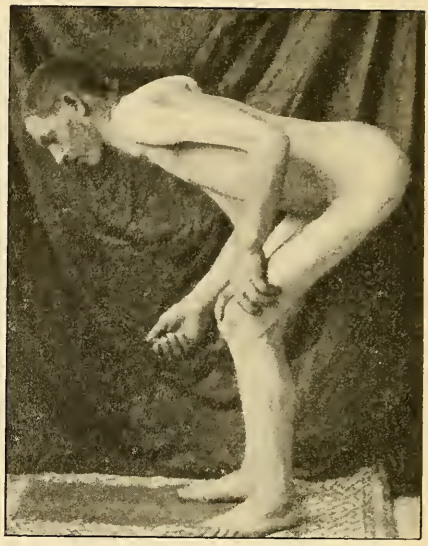

Fig. 70.

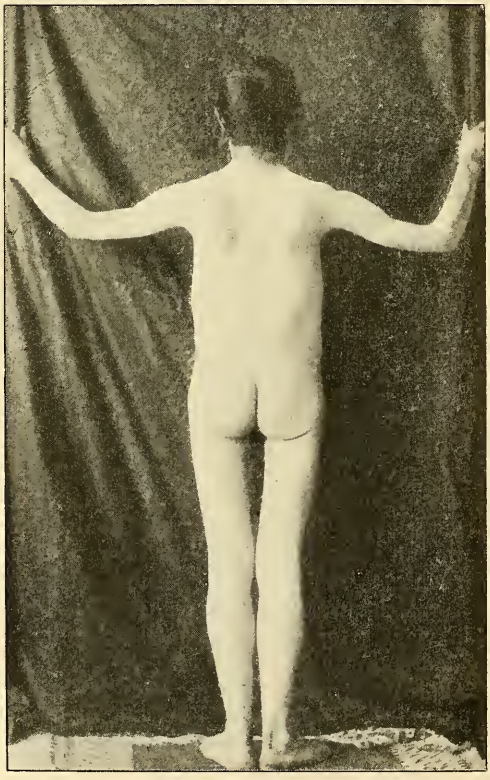

Fig. 71.

früher beides unmöglich war. Auch das Stehen auf einem Bein erfolgt jetzt ohne Herunterfallen des Beckens nach der anderen Seite. Es ist noch zu bemerken, daß Pat. alle diese Uebungen zuerst im Wasserbad ausführen lernte. Daß das Fettpolster zum Teil schon geschwunden ist, läßt sich daraus erkennen, daß Pat. im Laufe der Behandlung bereits 3 Pfund abgenommen hat; es ist dies vielleicht auch teilweise bedingt durch die Darreichung von Schilddrüsentabletten.

Fall 4. Anamnese: Ferd. L., 29 J. alt (Fig. 69, 70, 71). Der Vater des Pat. soll an Wassersucht gestorben sein, Mutter und eine Schwester leben, sind gesund. Irgend eine seiner Erkrankung ähnliche Krankheit soll in seiner Familie nicht vorgekommen sein. Pat. soll als Kind und junger Mann immer gesund gewesen sein. Im Alter von 20 Jahren stellte er sich zum Militär, wurde aber 2 Jahre wegen Muskelschwäche zurück-

gestellt. Nach 2 Jahren trat er hier beim 9. Infant.-Rgt. ein, that 8 Tage seinen Dienst und war dann noch 5 Wochen zur Beobachtung seines Gesundheitszustandes in der Kaserne. Sein Leiden begann damals mit Müdigkeit, Mattigkeit (Pat. konnte nicht marschieren); zuerst waren besonders der rechte Arm und die beiden Beine ergriffen. An Herzklopfen und Atemnot hat er dabei nie gelitten; Stuhlgang und Wasserlassen waren in Ordnung. Sonst hat er nichts Abnormes bemerkt. Einige Jahre später soll sich dann auch ein Schwächegefühl im linken Arm entwickelt haben. Bis vor 2 Jahren ist Pat. noch seinem Berufe teilweise nachgegangen, hat z. B. Ackerland gehackt und ist hinter dem Pflug gegangen. Seitdem hat er mitunter leichte Handarbeit gethan, Schuhe geflickt u. s. w. Seit 8 Tagen will Pat. an einem Druckgefühl in der Mitte der Brust leiden.

Status praesens: Mittelgroßer, schmächtiger Mann von gebräunter Gesichtsfarbe; Nasenspitze und Hände etwas cyanotisch; ein wenig leidender Gesichtszug. Pat. atmet etwas schwer, Puls 80, etwas gespannt, irregulär. Herztöne etwas unrein, an der Aorta und Pulmonalis sehr leise, kaum zu hören. Ueber den Lungen hört man ganz vereinzeltes Giemen; Exspirium etwas verlängert.

Läßt man den Pat. sich entkleiden, so geschehen alle diesbezüglichen Bewegungen schwerfällig und mühsam. Macht er sich am Hals zu schaffen, so unterstützt er stets den linken Ellenbogen mit der rechten Hand. Alle sonstigen Manipulationen gehen nur langsam vorwärts; doch wird er mit dem Entkleiden vollkommen allein fertig.

Bei Betrachtung des Pat. fällt vor allen Dingen die Dicke der Vorderarme und der Unterschenkel in die Augen im Verhältnis zu den dünnen Oberarmen und Oberschenkeln. Die Brust erscheint vorn abgeflacht, der Thorax im ganzen verbreitert, etwas Trichterbrust. Die Arme hängen ziemlich schlaff herab; der Kopf kann gut gerade gehalten werden. Die beiden Schulterblattwinkel stehen hoch vom Rücken ab; der untere Schulterblattwinkel ragt rechts $3^1/_2$ cm über das Niveau des Thorax, links etwas weniger. Die Brustwirbelsäule ist in toto leicht nach hinten verbogen. Die Mitte dieser Verbiegung nimmt der 5. Brustwirbel ein. Während der ganzen Untersuchung steht Pat., da ihn dies weniger als das Sitzen ermüdet.

In der unteren Rückenmuskulatur leichte fibrilläre Zuckungen.

Kopfbewegungen nach allen Seiten hin gut und kräftig ausführbar. Pat. kann die beiden Arme seitlich und nach vorn bis zur Horizontalen erheben; dabei spannen sich die beiden Deltoidei kräftig an; die Schulterblätter gehen ein wenig in die Höhe und heben sich noch mehr vom Thorax ab. Pat. kann mit beiden Händen hinten um seinen Rücken herumgreifen. Die Ellenbogen kann Pat. fast gar nicht von dem Thorax hinwegführen (Latissimi gut, Pectorales schwach). Die Oberarmmuskulatur ist sehr atrophisch.

Umfang des rechten Oberarmes an der dicksten Stelle 21 cm; Umfang des linken Oberarmes an der dicksten Stelle $21^1/_2$ cm, und zwar ist an beiden Armen der Triceps verhältnismäßig stärker als der Biceps. Die Vorderarmmuskulatur ist sehr kräftig, die Muskulatur der Hände ist vollkommen normal; alle Bewegungen mit der Hand werden kräftig und prompt ausgeführt.

Die Glutäal- und Oberschenkelmuskulatur ist sehr dünn und fühlt sich schlaff an. Der Quadriceps bringt den Unterschenkel im Sitzen nicht ganz zur Streckung; auch die Beuger des Unterschenkels sind sehr

geschwächt. Ebenso sind die Streckmuskeln des Fußes und die Peronei sehr schwach, während die Wadenmuskulatur sehr kräftig ist. Die Zehen können gut bewegt werden.

Patellarreflexe sind herabgesetzt, aber erhalten, Cremaster- und Bauchdeckenreflexe sind erhalten.

Aus der liegenden Stellung kann sich Pat. nur mit Unterstützung der Arme zum Sitzen erheben; in Rückenlage können die Beine gestreckt erhoben werden. — Beim Gehen schwankt Pat. mit dem Oberkörper jedesmal nach der Seite des auftretenden Beines, und die betr. Beckenhälfte geht dabei stark nach oben.

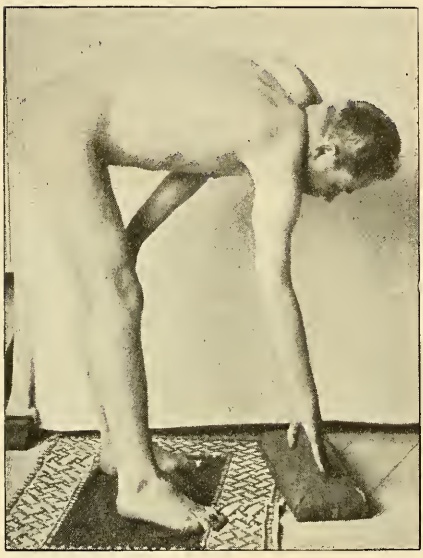

Fig. 72.



Fig. 73.

Läßt man den Pat. etwas vom Boden aufheben, so stützt er sich auf seine Kniee und hebt sich auch auf diese Weise wieder hoch; dabei knickt er beim Bücken in den Hüften wie ein Taschenmesser ein. Das Aufstehen vom Stuhl bewerkstelligt er ebenfalls mit Hilfe der Arme.

Sensibilität in allen Qualitäten normal (Lokalisation, Muskelgefühl u. s. w.).

Die faradische und galvanische Erregbarkeit sind in allen Muskeln, sowohl den atrophischen wie den nicht atrophischen, quantitativ stark herabgesetzt; indessen erfolgen bei genügend starken Strömen die Zuckungen prompt und rasch. So verträgt z. B. Pat. bequem einen 5 mal so starken faradischen Strom wie ein anderer Mensch.

Fall 5. Anamnese: J. E. (Fig. 72, 73, 74 u. 75), Kaufmann, 21 J. alt. Die Eltern waren im allgemeinen gesund; die Mutter lebt, der Vater ist

im Alter von 48 Jahren an Typhus gestorben; er war nicht Soldat, war ziemlich korpulent und soll einen etwas wackeligen Gang gehabt haben. Ein 31 Jahre alter Bruder soll seit seinem 10. Jahre an der gleichen Krankheit leiden wie Pat., jedoch in einem weniger ausgesprochenen Maße.

Pat. selber hat mit 2 Jahren Diphtherie gehabt, sonst will er als Kind bis zum 6. Jahre ganz gesund gewesen sein. Sein jetziges Leiden begann in dieser Zeit damit, daß er nicht mehr rasch gehen konnte; mit 8 Jahren machte Pat. zum zweiten Male eine schwere Diphtherie durch.

Fig. 74.

Fig. 75.

Im Alter von 12 Jahren soll eine leichte Facialislähmung eingetreten sein. Seit 3 Jahren kann sich Pat. nicht mehr vom Boden erheben, vom Stuhl aufstehen und nur noch etwa 10 Minuten lang anhaltend gehen. Beim Stehen treten rasch Schmerzen in der Kreuzbeingegend auf; im Sitzen oder Liegen sind keine Schmerzen vorhanden: nur soll nach längerem Liegen auf dem Rücken sich Angstgefühl einstellen. Stuhlgang und Wasserlassen soll stets in Ordnung gewesen sein.

Status praesens: Kleiner Mann von ziemlich blasser Haut- und Gesichtsfarbe. Innere Organe, sowie Geruch, Geschmack, Gesicht, Gehör und Gefühl normal. Der Rumpf erscheint im Verhältnis zu den Extremitäten besonders

in den unteren Partieen sehr massig (Thorax emphysematicus). Die beiden unteren Rippenbogen bilden einen Winkel von mehr als einem Rechten. Läßt man den Pat. ruhig stehen, so läßt er seine ganze Körperlast auf dem linken Beine ruhen, während sich das rechte in Abduktion und Beugestellung und Außenrotation befindet; es wird dabei nicht belastet, sondern nur zur Balance benutzt. Die Arme hängen schlaff herab; die Schultern sind hoch und nach vorn gezogen, so daß der Hals kurz erscheint.

Betrachtet man den Pat. von hinten, so ist weiter zu bemerken, daß er eine dorsale linkskonvexe, lumbale rechtskonvexe Skoliose hat, die sich leicht ausgleichen läßt, wenn man den Pat. unter den Armen hochhebt und dabei die Beine in parallele Stellung bringt. Die Vorderarme und Unterschenkel erscheinen gegenüber Oberarmen und Oberschenkeln stark hypertrophisch.

Umfang des rechten Oberarmes $22^1/_2$ cm, des linken 23 cm, Umfang des rechten Unterarmes 24 cm, des linken $24^3/_4$ cm.

Brustumfang $82^1/_2$ resp. 83 cm.

Thoraxumfang, um die vorspringenden unteren Rippenbogen gemessen, $82^1/_2$ cm.

Wadenumfang an der dicksten Stelle rechts 35 cm, links $35^3/_4$ cm.

Umfang des Oberschenkels (20 cm oberhalb des oberen Patellarrandes) rechts $40^1/_2$ cm, links $40^3/_4$ cm.

Läßt man den Pat. gehen, so tritt er links mit dem ganzen Fuße, rechts nur mit der Fußspitze auf; dabei wird die rechte Beckenhälfte stark gehoben; Pat. schwankt mit dem Oberarm nach rechts und links und schleudert die Arme dabei hin und her. Nach längerem Stehen legt Pat. zur Stütze des Oberkörpers die linke Hand in die linke hintere Taillengegend. Er sitzt am liebsten so, daß er dem nach vorn gebeugten Oberkörper mit seinen beiden Händen eine Stütze auf den Knieen giebt; den Kopf läßt er dabei stark nach vorn hängen. Fordert man ihn nun auf, sich zu erheben, so sucht er dies in der Weise zu thun, daß er seinem Oberkörper einen Ruck nach vorn und in die Höhe giebt; dabei stützt er sich fest auf seine Kniee. Trotz aller Anstrengung ist es ihm aber nicht möglich, sich aus dieser Kniestützstellung weiter zu erheben. Er kann sich nur mit Hilfe einer anderen Person oder eines Stuhles, an dem er emporklettert, aufrecht stellen. Fordert man ihn auf, sich zu setzen, so knickt er zuerst wie ein Taschenmesser in der Hüfte zusammen, gewinnt darauf an seinen Knien Halt und läßt sich nieder.

Die Halsmuskulatur wirkt vorn und seitlich gut, ist jedoch im Nacken stark geschwächt.

Die Arme kann Pat. bequem bis zur Wagerechten seitlich und vorwärts erheben; dabei spannen sich die stark atrophischen Cucullares fest an. Die Deltoidei sind beiderseits kräftig und während der Aktion sehr hart; höher als wie bis zur Wagerechten können die Arme nicht erhoben werden; dabei springen die Schulterblätter wie 2 Flügel stark nach hinten vor. Beuger und Strecker des Oberarmes sind stark atrophisch und fühlen sich schlaff und weich an; ihre rohe Kraft ist bedeutend herabgesetzt. Die Vorderarmmuskulatur fühlt sich beiderseits kräftiger an, links mehr wie rechts. Dementsprechend werden auch Beuge- und Streckbewegungen, sowie Pro- und Supination der linken Hand kräftiger ausgeführt als rechts. Die rechte Hand ist kleiner und schwächer als die linke. Der Druck der linken Hand ist fast normal zu nennen.

Die lange Rückenmuskulatur sowie die Latissimi dorsi sind stark geschwächt. Will Pat. mit der rechten Hand nach der linken Glutäalgegend

greifen, so thut er dies, indem er mit der Hand an dem Körper entlang kriecht.

In Rückenlage erscheint das rechte Bein infolge starker Beckensenkung auf dieser Seite verlängert. Die Maße von der Spina anter. sup. bis zum Malleol. int. betragen 82 cm; dabei liegt das Bein leicht gebeugt und in starker Außenrotation. Es gelingt dem Pat. nur äußerst mühsam, sich aus der Rückenlage in die Bauchlage zu drehen.

Die Glutäalmuskulatur wirkt fast gar nicht; eine reine Abduktionsbewegung ist überhaupt nicht ausführbar; auch die Adduktoren sind sehr geschwächt, so daß die passiv abduzierten Beine aktiv nicht zusammengebracht werden können. Die gestreckten Beine kann Pat. nicht heben. Bewegungen im Hüftgelenk werden langsam und mühselig ausgeführt; bei dem leichtesten Zug an den Füßen können die Hüftgelenke nicht gebeugt werden. Hebt man die Oberschenkel etwas von der Unterlage ab, so kann das linke Knie gerade noch gestreckt werden, das rechte dagegen nicht mehr ganz. Irgend welchen Widerstand bei der Streckung können die Unterschenkel nicht überwinden. Die Beuger des Unterschenkels sind gleichfalls sehr geschwächt, rechts wieder mehr als links, doch sind sie verhältnismäßig kräftiger als der Quadriceps. Am besten wirken die Wadenmuskeln, doch sind sie im Verhältnis zu ihrem Volumen zu schwach. Sie fühlen sich, während sie bei der Kontraktion sehr plastisch hervortreten, nur mäßig fest an. Die Streckmuskulatur, die Adduktoren und Abduktoren des linken Fußes wirken sehr geschwächt. Der linke Fuß selbst erscheint hohl und der Reihen sehr hoch. Der rechte Fuß ist gleichfalls hohl und befindet sich in Equino - varus - Stellung. Besonders schwach sind hier die Peronei; jedoch sind auch die übrigen Muskeln schwächer als auf der linken Seite.

Fall 6. Frl. S. aus R., 18 J. alt, leidet an der juvenilen Form der progressiven Muskelatrophie (Fig. 76) und kommt zu mir, um sich ein passendes Stützkorsett für die Wirbelsäule machen zu lassen; wie das beistehende Röntgen-Bild (Fig. 77) zeigt, hat sich bei der

Fig. 76.

Fig. 77.

Pat. eine paralytische Skoliose entwickelt. Die Thatsache, daß es sich hier um eine paralytische und nicht etwa um eine habituelle Skoliose handelt, geht aus der Betrachtung des Röntgen-Bildes unmittelbar hervor; denn man sieht an diesem die atypische Form der Wirbelsäulenverkrümmung, wie sie typisch ist für die paralytische Skoliose. Die Schulterblätter stehen beiderseits weit vom Körper ab, beide Arme sind vollständig kraftlos. Ich habe der Pat. ein Stützkorsett gemacht und dabei durch passend angebrachte Gummizüge für eine genügende Fixation beider Scapulae gesorgt. Wie mir Pat. jetzt nach 3 Jahren mitteilt, thut ihr das Korsett gute Dienste, insofern sie beim Tragen desselben imstande ist, ihre Arme wenigstens einigermaßen wieder zu gebrauchen. Ich komme auf diesen Fall nachher noch einmal zu sprechen, da ich hier durch die Verordnung des Korsettes dasselbe erreicht habe, was v. Eiselsberg durch die Aneinandernähung beider Scapulae zu erreichen suchte.

Ueberblicken wir die beschriebenen Fälle, so sehen wir, daß die Krankheitserscheinungen in den einzelnen Fällen mehr oder weniger variieren, daß aber trotzdem an der Zusammengehörigkeit der einzelnen Fälle in eine Gruppe nicht zu zweifeln ist. Interessant ist die erbliche Belastung in Fall 3; ferner dürfte die Thatsache hervorgehoben werden dürfen, daß es sich in 3 Fällen um weibliche Individuen handelt und daß 2 Fälle jenseits des 20. Lebensjahres stehen. Was nun die **Therapie** betrifft, so möchte ich auf Grund der gewonnenen Erfahrungen zunächst davor warnen, den Patienten zur Besserung des Ganges Stützapparate für die Beine anfertigen zu lassen; das Wenige, was von funktionsfähiger Muskulatur noch erhalten ist, geht beim Tragen der Stützapparate ganz zu Grunde, und die Patienten sind dann überhaupt nicht mehr imstande zu gehen. Die Therapie muß vielmehr danach streben, die noch erhaltene funktionsfähige Muskulatur nach Kräften zu stärken, und das einzige Mittel, was wir hierzu besitzen, ist nach meiner Erfahrung die Massage und Gymnastik.

Wie schon aus den einzelnen Krankengeschichten ersichtlich ist, ging ich in der Weise vor, daß täglich eine allgemeine Körpermassage vorgenommen wurde, wobei ganz besondere Rücksicht auf die am meisten geschwächten Muskeln statthatte. An die Massage der einzelnen Muskelgruppen schlossen sich dann systematisch fortgesetzte Uebungen derselben an; genau nach Kommando müssen die Patienten Dorsal- und Plantarflexion und Kreisbewegungen mit dem Fuß ausführen; sie üben dann in Rückenlage Heben der möglichst gestreckten Beine, machen Adduktions- und Abduktionsbewegungen aus dem Hüftgelenk. Den Beinbewegungen folgen Bewegungen des Rumpfes und der Arme. Den aktiven Uebungen läßt man ganz leichte Widerstandsbewegungen folgen. Ein Hauptgewicht ist schließlich auf die Gehübungen zu legen.

Bei Fall 2 und 3, die sich durch großen Fettansatz auszeichneten, habe ich, anscheinend mit gutem Erfolge, durch längere Zeit hindurch Schilddrüsentabletten nehmen lassen.

Was nun die Erfolge der geschilderten Therapie betrifft, so war bei konsequenter Durchführung derselben ein gewisser Erfolg unzweifelhaft bemerkbar. In Fall 2 erreichten wir, daß Patientin, welche vorher ganz unfähig war, zu gehen, an 2 Stöcken wieder ganz allein sich fortbewegen konnte. In Fall 3 ist das Resultat sogar den Umständen entsprechend ein recht gutes. Patientin schreibt mir, daß sie gegenwärtig imstande ist, 1 Stunde lang auf ebenem Wege ohne jede Unterstützung und ohne Stock zu gehen. Beim Gehen machte sich bei dieser Patientin ein leichtes Schwanken des Oberkörpers nach beiden Seiten hin bemerkbar. Ich versuchte hier, sowie auch in Fall 4 diesem Symptome durch Anfertigung eines Stützkorsettes zu begegnen; jedoch legten es beide Patienten nach kurzer Zeit wieder beiseite, da sie keine Erleichterung durch Tragen desselben hatten; ich kann somit nicht für jeden Fall zum Gebrauche eines Korsettes raten, sondern beschränke die Verordnung eines solchen auf diejenigen Fälle, in denen die Schulterblätter in so hohem Grade auseinanderstehen, daß der Gebrauch der Arme sehr beschränkt ist. Ich ziehe dann das Korsett der v. Eiselsberg'schen Operation der Vereinigung beider Schulterblätter durch die Naht vor, weil die erreichten Resultate ebensogut sind und dem Patienten ein immerhin nicht ungefährlicher blutiger Eingriff erspart bleibt.

Frommannsche Buchdruckerei (Hermann Pohle) in Jena. — 2049

# Die Orthopädie im Dienste der Nervenheilkunde.

Von

Prof. Dr. **Albert Hoffa**
in Würzburg.

**Mit 80 Abbildungen im Text.**

Abdruck aus den „Mitteilungen aus den Grenzgebieten der Medizin und Chirurgie".

Herausgegeben von
J. Mikulicz, Breslau, und
B. Naunyn, Straßburg.
5. Band.

**Jena.**
Verlag von Gustav Fischer.
1900.

Verlag von Gustav Fischer in Jena.

# MITTEILUNGEN

aus den

# Grenzgebieten der Medizin und Chirurgie.

Herausgegeben von

O. Angerer (München), B. Bardenheuer (Köln), E. von Bergmann (Berlin), P. Bruns (Tübingen), H. Curschmann (Leipzig), V. Czerny (Heidelberg), von Eiselsberg (Königsberg), W. Erb (Heidelberg), C. Fürstner (Straßburg), K. Gerhardt (Berlin), K. Gussenbauer (Wien), A. Kast (Breslau), Th. Kocher (Bern), W. Körte (Berlin), R. U. Krönlein (Zürich), H. Kümmell (Hamburg), O. Leichtenstern (Köln), W. von Leube (Würzburg), E. von Leyden (Berlin), L. Lichtheim (Königsberg), O. Madelung (Strassburg), J. Mikulicz (Breslau), B. Naunyn (Strassburg), H. Nothnagel (Wien), H. Quincke (Kiel), L. Rehn (Frankfurt a. M.), B. Riedel (Jena), M. Schede (Bonn), K. Schoenborn (Würzburg), E. Sonnenburg (Berlin), R. Stintzing (Jena), A. Wölfler (Prag), H. von Ziemssen (München).

Redigiert von

J. Mikulicz, Breslau. B. Naunyn, Strassburg.

---

Diese Zeitschrift, welche durch die genannten Leiter chirurgischer und medizinischer Kliniken ins Leben gerufen ist, soll dazu dienen, die Verständigung zwischen Chirurgie und innerer Medizin auf ihren Grenzgebieten zu erleichtern und zu befördern.

Das Unternehmen soll vor allem einem thatsächlich bestehenden Uebelstand abhelfen. Innere Mediziner und Chirurgen teilen sich in die Beobachtung und Behandlung der jenen Grenzgebieten angehörigen Krankheitsfälle. Die Verhandlungen aber über die für den operativen Eingriff zu stellenden Indikationen werden meist von den Chirurgen allein geführt. Der innere Mediziner bleibt ihnen fern und gerät nun in eine schwierige Stellung. Er sieht sich nach wie vor oft genug zur Entscheidung der Frage, ob die chirurgische Hilfe notwendig sei, berufen, und selbst wenn er sich den Ansprüchen der Chirurgie rückhaltlos fügen wollte, so fehlt ihm das Urteil darüber, wie weit diese Ansprüche eigentlich gehen. Er kann die chirurgische Litteratur in hierzu ausreichender Weise nicht beherrschen.

Was die Form und den Inhalt der in dieser Zeitschrift erscheinenden Arbeiten betrifft, so werden dieselben so abgefasst sein, dass der innere Mediziner gewissermassen für den Chirurgen, dieser für den Mediziner schreibt; beide werden aber bemüht sein, sich auf den allgemein ärztlichen Standpunkt zu stellen, so dass jeder mit dem Fortschritt gehende Arzt ihren Ausführungen mit Interesse folgen kann.

Die **„Mitteilungen aus den Grenzgebieten der Medizin und Chirurgie"** erscheinen im Format und in der Ausstattung der „Beiträge zur pathologischen Anatomie und zur allgemeinen Pathologie, herausgegeben von Professor Dr. Ernst Ziegler". Die Ausgabe erfolgt in zwanglosen Heften im Umfange von 6—7 Bogen Text und 3—4 Tafeln oder entsprechendem Ausgleich, welche in Bänden von etwa 40 Bogen Text und nicht über 20 Tafeln vereinigt werden. Enthält ein Band eine grössere Anzahl von Tafeln, so tritt eine entsprechende Verminderung der Bogenzahl ein, ist dagegen eine geringere Anzahl von Tafeln notwendig, so wird die Anzahl der Textbogen erhöht.

**Der Preis eines Bandes beträgt 25 Mark.**

Die 4 ersten Bände liegen vollständig vor.

Einzelne Hefte sind, so weit der dafür bestimmte Vorrat reicht, **aber nur zu erhöhten Preisen,** käuflich.

---

**Inhalt des dritten Heftes des fünften Bandes:**


XII. Skłodowski, J., Ueber chronische Verengerung des Dünndarms. (Hierzu 6 Abbildungen im Text.)

XIII. Croner, Wilhelm, Die Frühdiagnose des Magencarcinoms und ihre Bedeutung für die Therapie.

XIV. Hofbauer, Ludwig, Ein Fall von zweijähriger unilateraler Nierenblutung. (Hierzu 2 Kurven im Text.)

XV. Schlesinger, Hermann, Hydrops hypostrophos und Hydrops articulorum intermittens.

XVI. Israel, J., Ueber den Einfluss der Nierenspaltung auf akute und chronische Krankheitsprozesse des Nierenparenchyms.

XVII. Deckart, P., Ueber Thrombose und Embolie der Mesenterialgefässe. Ein Beitrag zur Lehre vom Ileus.

## Verlag von Gustav Fischer in Jena.

**Braun,** Dr. Ludwig, emer. Assistent der III. med. Abt. des k. k. Allgemeinen Krankenhauses in Wien, **Ueber Herzbewegung und Herzstoss.** Mit 2 Tafeln und 3 Abbildungen im Text. 1898. Preis: 4 Mark.

**Cramer,** Dr. A., Professor an der Universität Göttingen, **Gerichtliche Psychiatrie.** Ein Leitfaden für Mediciner und Juristen. Zweite, mit besonderer Berücksichtigung des Bürgerlichen Gesetzbuchs für das Deutsche Reich vermehrte und verbesserte Auflage. 1900. Preis: 6 Mark.

**Handbuch der Therapie der Erkrankungen des Nervensystems** (ausschliessl. Gehirnkrankheiten). Bearbeitet von Prof. Dr. Bälz, Tokio; Prof. Dr. **Binswanger,** Jena; Prof. Dr. **Edinger,** Frankfurt a. M.; Prof. Dr. **Frommel,** Erlangen; Dr. **H. Gutzmann,** Berlin; Dr. v. **Hoesslin,** Neu-Wittelsbach bei München; Dr. **P. J. Möbius,** Leipzig; Prof. Dr. **B. Riedel,** Jena; Prof. Dr. **M. Schede,** Bonn; Prof. Dr. **R. Stintzing,** Jena; Prof. Dr. **A. v. Strümpell,** Erlangen, herausgegeben von Dr. **F. Penzoldt,** Professor in Erlangen, und Dr. **R. Stintzing,** Professor in Jena. **Zweite teilweise umgearbeitete Auflage.** Mit 85 Abbildungen im Text. Preis: brosch. 18 M., geb. 20 M. 50 Pf.

**von Kahlden,** Dr. C., a. o. Prof. und 1. Assistent am pathologischen Institut der Universität zu Freiburg i. B., **Technik der histologischen Untersuchung pathologisch-anatomischer Präparate.** Für Studierende und Aerzte. **Fünfte vermehrte und verbesserte Auflage.** 1898. Preis: brosch. 2 Mark 80 Pf., geb. 3 Mark 50 Pf.

**Keller,** Dr. Arthur, Assistent an der Universitäts-Kinderklinik in Breslau, **Malzsuppe,** eine Nahrung für magendarmkranke Säuglinge. Wissenschaftliche Untersuchungen und praktische Ernährungsversuche in der Klinik. Mit 28 Abbildungen im Text. 1898. Preis: 3 Mark.

**Kocher,** Dr. Theodor, Professor der chirurgischen Klinik in Bern, **Beiträge zur Kenntnis einiger praktisch wichtiger Frakturformen.**

I. Die Frakturen am oberen Humerusende.
II. Die Frakturen am unteren Humerusende.
III. Die Frakturen am unteren Femurende.

Herabgesetzter Preis: brosch. 5 Mark, gebunden 6 Mark.

**Külz,** Dr. E., weiland ord. Professor der Medizin und Direktor des physiologischen Instituts an der Universität Marburg, **Klinische Erfahrungen über Diabetes mellitus.** Nach dem Tode von E. Külz bearbeitet und herausgegeben von **Prof. Dr. Th. Rumpf,** Direktor des Neuen Allgemeinen Krankenhauses in Hamburg-Eppendorf, **Dr. G. Aldehoff,** Chefarzt des St. Elisabeth-Krankenhauses in Halle a. S. und **Prof. Dr. W. Sandmeyer** in Berlin. 1899. Preis: 14 Mark.

**Mikulicz,** J., Direktor der Chirurgischen Universitätsklinik und **Kümmel,** W., Leiter der Universitäts-Poliklinik für Ohren-, Kehlkopf- und Nasenkrankheiten in Breslau, **Die Krankheiten des Mundes.** Mit Beiträgen von **A. Czerny,** Direktor der Universitäts-Kinderklinik und **J. Schaeffer,** Privatdozent für Dermatologie in Breslau. Mit 2 lith. Tafeln und 62 Abbildungen im Text. Preis: brosch. 7 Mark, geb. 8 Mark.

St. Petersburger med. Wochenschrift, No. 49, 1898:

. . . . Wir können daher unsere Ueberzeugung aussprechen, dass das Werk jedem Arzte sehr willkommen sein wird und grosse Verbreitung finden wird; es ist wohl das beste, was wir heutzutage auf diesem Gebiete besitzen. Sacher.

Centralblatt f. d. Grenzgebiete der Medizin u. Chirurgie. II. Bd., Heft 3:

. . . . Möge das Werk die Anerkennung finden, welche es verdient!
Hermann Schlesinger (Wien).

**Mendelsohn,** Dr. Martin, Professor an der Universität in Berlin, **Krankenpflege für Mediziner.** Mit 368 Abbildungen. 1899. Preis: brosch. 6 Mark 50 Pf., geb. 8 Mark.

Diese Abhandlung bildet das dritte (Schluß-)Heft des Supplementbandes des **Handbuch der speciellen Therapie innerer Krankheiten** in sechs Bänden, herausgegeben von Dr. **F. Penzoldt,** Professor in Erlangen, und Dr. **R. Stintzing,** Professor in Jena. Für die Abonnenten kostet diese Abteilung: brosch. 5 M., geb. 6 M. 50 Pf.

**Naegeli,** Dr. med. Otto, **Nervenleiden und Nervenschmerzen, ihre Behandlung und Heilung durch Handgriffe.** Für Aerzte und Laien gemeinverständlich dargestellt. Mit 22 Abbildungen im Text. **Zweite gänzlich umgearbeitete und bedeutend vermehrte Auflage.** 1899. Preis: brosch. 2 Mark 40 Pf., geb. 3 Mark.

**Nauwerck,** Prof. Dr. C., Prosector am Stadtkrankenhause in Chemnitz, **Sektionstechnik** für Studierende und Aerzte. Dritte vermehrte Auflage. Mit 62 teilweise farbigen Abbildungen. Preis: broch. 4 Mark 50 Pf., geb. 5 Mark 25 Pf.

Aerztliche Sachverständigen-Zeitung vom 15. September 1899:

Das ausgezeichnete Buch erscheint nach verhältnismäfsig kurzer Zeit in dritter Auflage. In dem ersten Teile „Sektionstechnik" hat es der Verfasser verstanden, durch vorzüglich ausgewählte und ebenso gut ausgeführte Abbildungen seinem klaren Texte eine solche Anschaulichkeit zu verleihen, dafs man sein Buch als die beste Anleitung zu Sektionen ansehen mufs, die wir besitzen. Als erfahrener Praktiker versteht er es meisterhaft, seinen Schüler auf alle Schwierigkeiten vorzubereiten und ihm auch für nicht normale verhältnisse die Bewältigung aller Hindernisse zu ermöglichen. Im zweiten Abschnitte „Angabe des Sektionsbefundes" weist Verf. den Sezierenden auf alle Einzelheiten hin, denen er seine Aufmerksamkeit schenken mufs und macht ihn mit den technischen Ausdrücken bekannt. In einem umfangreichen Anhang behandelt der Verf. die staatlichen „Vorschriften für Gerichtsärzte" eingehend, indem er die Regulative von Preufsen, Bayern, Württemberg, Sachsen, Baden und Sachsen-Weimar-Eisenach vollständig beibringt. Hervorgehoben sei noch, dafs in der neuen Auflage auch eine genaue Anleitung zur Einbalsamierung von Leichen enthalten ist, die manchem willkommen sein dürfte. Das sehr preiswerte Buch kann nur auf das Angelegentlichste empfohlen werden.

**Schlesinger,** Dr. Hermann, Privatdocent in Wien, **Beiträge zur Klinik der Rückenmarks- und Wirbeltumoren.** Mit 2 Taf. und 47 Abbildungen im Text. 1898. Preis: 6 Mark.

Münchner med. Wochenschrift, No. 31, 1898:

. . . . Die Fülle der interessanten Beobachtungen und der daran geknüpften Schlussfolgerungen, sowie die exakte und klare Darstellung sichern dieser ausgezeichneten Arbeit einen bleibenden Wert.

**Stempel,** Dr. Walther, Specialarzt für Chirurgie, ehemaliger Hilfsarzt an der Alters- und Invaliditätsversicherungsanstalt für die Provinz Schlesien in Breslau, **Die Untersuchung und Begutachtung der Invalidenrentenanwärter** nebst Auszug und Kommentar der für die Aerzte wichtigsten Gesetze und Bestimmungen betreffend die Invaliditäts- und Altersversicherung. 1899. Preis: 4 Mark.

**Ziehen,** Prof. Dr. Th., **Centralnervensystem.** I. Teil. **Makroskopische und mikroskopische Anatomie des Rückenmarks. Makroskopische und mikroskopische Anatomie des Gehirns,** 1. Abschnitt. Mit 94 teilweise farbigen Abbildungen im Text. Preis: 14 Mark, für die Abonnenten des Handbuchs der Anatomie: 11 Mark.

Diese Abhandlung bildet zugleich die **7. Lieferung** des **Handbuchs der Anatomie des Menschen** in acht Bänden. Herausgegeben von Prof. Dr. **Karl von Bardeleben** in Jena. Vierter Band. **Erste bis dritte Abteilung.**

Frommannsche Buchdruckerei (Hermann Pohle) in Jena. — 2049